

Tumor do Testículo

– Modo de Apresentação na Urgência*

– Caso Clínico

.....

Luz V.¹, Faia M.A.², Santos F.³, Suarez R.⁴

Centro Hospitalar do Médio Tejo, Unidade de Tomar, Serviço de Cirurgia Geral
Director – Dr. Vieira da Luz

*Trabalho apresentado, sob a forma de Poster, na XXVIII Reunião Internacional de Cirurgia Digestiva, Porto, Janeiro de 2005.

1. Chefe de Serviço
2. Assistente Graduada
3. Assistente Hospitalar
4. Interna da Especialidade

Palavras-chave: Tumor de células germinativas; Tumor do seio endodérmico

.....

Os autores relatam um caso de metástase abdominal de Tumor do Testículo, complicada de necrose e hemorragia, que pela agudização sofrida, traz o doente à Urgência em Agosto de 2003.

Trata-se de um jovem de 18 anos saudável, (antecedentes pessoais - operado a um hipóspádias na infância e sinus pilonidal na adolescência). Relata ter dores abdominais, febre alta (38°), e vômitos com 15 dias de evolução (medicado sintomaticamente no Médico de Família) e agora surge com uma massa volumosa abdominal, muito dolorosa, que o próprio doente aprecia.

Observação: abdómen assimétrico pela presença da referida massa, que se apresenta nos quadrantes médios-direitos, dolorosa, de contornos indefinidos, com cerca de 20 cm de diâmetro; restante abdómen incharacterístico.

Analicamente realça-se leucocitose com neutrofilia e PCR elevada;

Rx de abdómen e tórax sem alterações.

É feita ecografia que revela hidronefrose expressiva do rim dto. e tumor heterogéneo.

A TAC (Fig. 1) confirma volumosa massa (7,2 x6,7 cm) de contornos irregulares, que capta contraste de

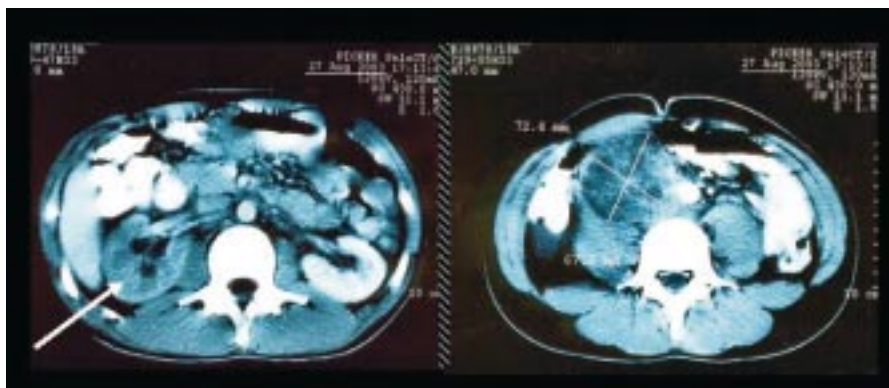


Fig. 1

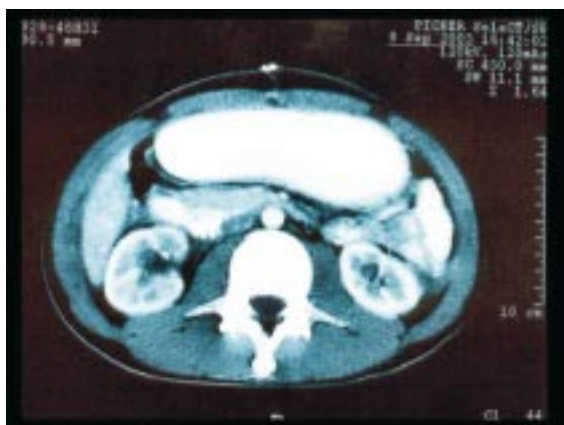

Fig. 2

forma heterogénea, com áreas hipodensas (necrose?), adjacente e sem plano de clivagem com o músculo psoas direito, envolvendo a veia cava inferior e o ureter correspondente, condicionando efeito compressivo sobre as ansas intestinais e a aorta, atingindo a face posterior do recto anterior direito do abdómen; condiciona ainda obstrução do ureter direito, que se mostra dilatado a montante, com edema do parênquima renal e atraso na eliminação do produto de contraste (rim em défice da função excretora); adjacentes duas estruturas nodulares com 2 cm, compatíveis com adenopatias.

É realizada laparotomia exploradora e feita excisão do referido tumor, após lise e libertação do ureter, cava e artéria ilíaca direita; a excisão é feita em bloco

com o músculo psoas invadido. O pós-operatório decorre sem complicações e em TAC realizada cerca de uma semana depois verifica-se a regressão da hidronefrose (Fig. 2).

Anatomia Patológica (Fig. 3 e 4): Neoplasia complexa, constituída por estruturas epiteliais (positividade para as queratinas) esboçando a formação de glândulas ou tubos e um estroma conjuntivo por vezes laxo (positividade para a vimentina) e de aspecto neoplásico. Observam-se numerosos vasos quase sempre ectasiados (positividade para o factor VIII). Existem extensas zonas de necrose e a marcação pela alfa-feto-proteína é focalmente positiva.

O tumor pode corresponder a neoplasia de **células germinais do tipo tumor do seio endodérmico**.

Confirmado posteriormente o valor da alfa-feto-proteína – 139 ng/ml.

À observação, tardia, não há alterações testiculares aparentes.

Numa anamnese mais cuidada, verifica-se que o jovem, cerca de 2 meses antes da vinda à Urgência, procurara o Médico de Família, por dor no testículo direito e fizera tratamento sintomático (?) com regressão dos sintomas.

O doente é enviado ao IPO–Lisboa, onde faz Quimioterapia, biopsia testicular direita e posterior orquidectomia.

Anatomia Patológica (IPO–Lx): Macroscopicamente "área branca, hemorrágica com 9 mm de maior

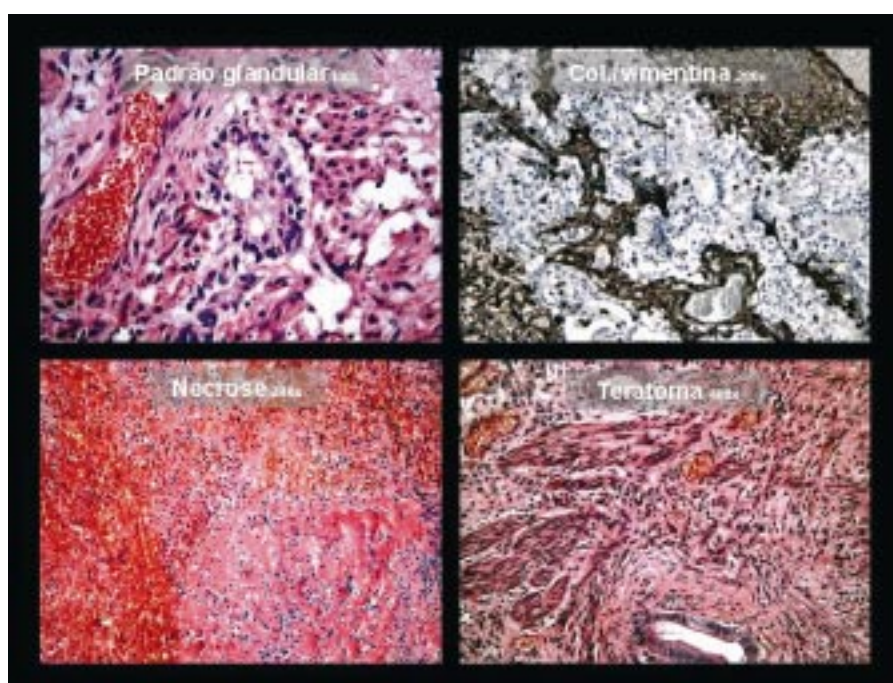


Fig. 3

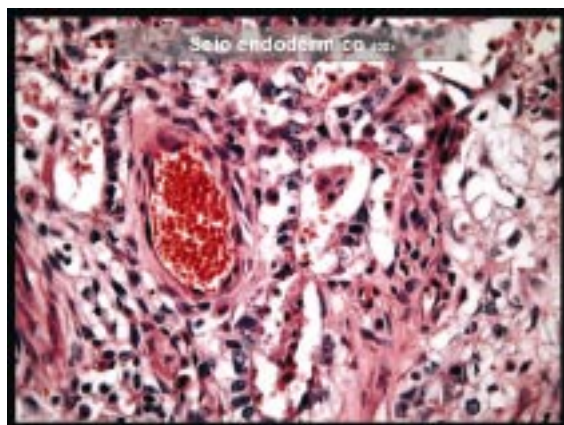


Fig. 2

eixo". Microscopicamente "tecido neoplásico residual com padrão de teratoma maduro... sem invasão vascular... restante parênquima sem evidência de células germinativas".

Actualmente α -FP -1,1. (Janeiro de 2005), mantendo-se em vigilância mensal no IPO-Lx, e sem recorrência aparente.

Agradecimentos

Ao Prof. Matos Beja, HUC, pela cedência das imagens microscópicas e Dr. Passos Coelho (IPO-Lx), pelo complemento da informação.