

Cirurgia laparoscópica: experiência de 8 anos

.....

Rui Lages^a, Rui Santos^a, Fernando Carreira^b

Hospital Pedro Hispano – Matosinhos

^aAssistente Hospitalar Graduado do Serviço de Urologia do Hospital Pedro Hispano

^bDirector de Serviço do Serviço de Urologia do Hospital Pedro Hispano

Correspondência: Rui Lages – Av. Cidade Montgeron, 206 – 4490 Póvoa de Varzim – E-mail: rui-lages@iol.pt

Resumo

O conteúdo deste artigo reflecte a experiência acumulada dos autores na prática da laparoscopia urológica.

A forma adoptada traduz a análise individual de cada procedimento específico. Seleccionamos aqueles que mais frequentemente foram executados no serviço e que usamos como rotina, com o intuito de transmitir o conhecimento prático adquirido ao longo dos últimos oito anos; porque o conhecimento só é profícuo se for transmitido.

Assim para cada tipo de intervenção fundamentamos primeiro a razão porque a fizemos, descrevemos depois as técnicas empregues e apresentamos no final os resultados obtidos.

Mais do que a apresentação inconsequente da nossa casuística pretende ser uma ferramenta de trabalho com alguma utilidade para os iniciados na técnica.

Destina-se mais a ser consultado que a ser lido.

Palavras-chave: Laparoscopia urológica

Abstract

The contents of this paper reflects the accumulated experience of the authors practice in the field of urological laparoscopy.

The adopted form is the individual analysis of each specific procedure. We selected the most frequently used in our department, with the aim of transmitting the practical knowledge acquired over the last eight years. For knowledge is fruitful only if transmitted to others.

For each type of procedure we give the reasonable for the option, then describe the technique chosen and lastly the results we achieved.

The sundry presentation of our cases pretends to be a tool with some utility for those initiating the technique.

This paper is more of a consulting reference than a article of opinion.

Key words: Urological laparoscopy

.....

Prefácio

Laparoscopia em Urologia A Visita do Futuro

*O desconhecido é apenas aquilo
que não se conhece ...*
Infante D. Henrique

*Não é por as coisas serem difíceis
que não temos ousadia.
É por não termos ousadia que as coisas
são difíceis.*
Séneca

Recordando rapidamente um pouco da história da Urologia é nosso dever lembrar que tudo começa em 1853 com DESORMEAUX que inventa o primeiro cistoscópio utilizável em clínica. Sujeito a muitas modificações em todo o mundo por variadíssimos urologistas engenheiros e outros técnicos, vai atingir uma forma já muito próxima da actual com NITZE em 1876. É, contudo, a invenção da lâmpada de incandescência por EDISON em 1879, e a sua miniaturização em 1886, que leva a uma melhoria técnica significativa, culminadas em 1895 com o cistoscópio de cateterismo ureteral de CASPER, complementado em 1897 pelo deflector de IMBERT – ALBARRAN. Manteve-se ainda e durante muitos anos o problema da iluminação, parcialmente resolvido com soluções extremamente engenhosas, mas só em 1959 se chega à solução actual com o cistoscópio de luz fria, surgindo logo no ano seguinte o cistoscópio flexível.

Toda esta pequena introdução tem apenas por fim lembrar que, durante 100 anos, apenas a Urologia se interessou por este campo cirúrgico, devendo como tal ser considerada como “A MÃE DE TODA A ENDOSCOPIA”.

Em 1901 Kelling faz a primeira abordagem laparoscópica no cão, utilizando um cistoscópio.

Importa para a compreensão do desenvolvimento técnico a definição de CIRURGIA MINIMAMENTE INVASIVA, (WICKHAM, 1987), como um conjunto de técnicas que servindo-se de instrumental muito específico, evitam total ou quase totalmente as lesões inerentes ao acesso cirúrgico, reduzindo assim a morbilidade operatória e o período de convalescença, ao mesmo tempo que consegue

resultados sobreponíveis ou até melhores, que os obtidos na cirurgia aberta convencional.

Enquanto a Cirurgia Geral avançou no tempo em duas linhas bem diferenciadas - a tradicional cirurgia aberta e só muito recentemente a cirurgia minimamente invasiva, podemos o dizer que a Urologia foi a única a desenvolver ambas as linhas de maneira simultânea como historicamente se pode comprovar – 1ª NEFRECTOMIA em 1869 por GUSTAV SIMON e 1ª ENDOSCOPIA VESICAL em 1877 por MAX NITZE.

Esta tendência manteve-se estável ao longo do tempo, embora se sinta a partir dos anos sessenta quase como uma resistência, abandono, cepticismo às novas tecnologias; assiste-se passivamente ao desenvolvimento endoscópico de outras especialidades que beneficiaram de (fazendo já esquecer) todo o trabalho realizado pela Urologia.

É evidente que grande parte das correntes actuais do desenvolvimento cirúrgico estão encaminhadas para a implantação e melhoria das técnicas minimamente invasivas, ganhando em cada dia novos adeptos e com indicações cada vez mais extensas nas distintas especialidades cirúrgicas.

Se é certo que a Urologia sempre esteve e continua a estar bem incorporada no grupo minimamente invasivo (entre 50 a 70 % da cirurgia urológica faz-se por métodos endoscópicos intraluminais), parece-nos necessário não “adormecer à sombra dos louros” e entender que a LAPAROSCOPIA, não é uma simples técnica de diagnóstico com poucas expectativas cirúrgicas em urologia, mas sim uma técnica com um futuro altamente prometedora, sobretudo se se considerar o progresso já vivido nestes 10 últimos anos, e considerando as novas tecnologias em perspectiva – visão endoscópica tridimensional, novos tipos de laser, coagulação e soldadura automática, cirurgia e telecirurgia robótica, simuladores, realidade virtual com imagens holográficas, etc.

Como explicar então o que se passa no nosso país com a LAPAROSCOPIA a nível da Urologia já que, por sermos ENDOSCOPISTAS, deveríamos ter sido especialmente atraídos por esta técnica para a qual seríamos naturalmente dotados.

Com excepção do Serviço de Urologia do Hospital Pedro Hispano, apenas temos notícia de tentativas “tímidas”, irregulares, mais dirigidas para o diagnóstico ou cirurgias simples, aparentemente sem um plano estratégico de desenvolvimento consistente, podendo levar (se já não levou) como diz CARNEIRO

de MOURA a um “fosso tecnológico” temporário, se quisermos ser optimistas.

Só os que temem não poder assimilar os novos conhecimentos nem adquirir a suficiente destreza manual que esta técnica requer, podem persistir na ideia de que esta forma de operar não tem qualquer futuro, e nunca poderá substituir a cirurgia convencional, tal como os que insistem na resistência em aceitar tais factos, demonstram continuamente a falácia da sua presunção. Ou será que se aceita dividir no futuro os urologistas em dois grandes grupos – os laparoscopistas e os não laparoscopistas, tal como sucede já na Cirurgia Geral, e como facilmente se pode comprovar consultando as páginas amarelas.

Por outro lado torna-se urgente equacionar a preparação dos futuros urologistas que o vão ser nos próximos 50 anos, não esquecendo que esses anos vão ser bem diferentes dos 50 anos que muitos de nós já vivemos. Vai ser necessário na nossa opinião, que a Associação Portuguesa de Urologia, o Colégio de Urologia e os Directores de Serviço com responsabilidades de formação, abandonem atitudes pontuais e individualistas, muitas vezes mais de política caseira do que de estratégia nacional, e se convençam que estamos efectivamente no Século XXI.

Deixemos que os Velhos do Restelo continuem a eterna procura de argumentos contra as novas tecnologias nomeadamente a laparoscopia, e que se considere que esta apenas é uma nova concepção cirúrgica, continuando a empregar princípios básicos tradicionais, sem nunca esquecer que a arte endoscópica foi quem deu à Urologia a maioridade em relação à Cirurgia Geral.

Resta-nos terminar com as palavras de TENESSEE WILLIAMS, *“the future becomes the present, the present the past and the past turns into everlasting regret if you don't plan for it.”*

Fernando Carreira

Prostatectomia Radical Laparoscópica

1. Introdução

A prostatectomia radical como técnica cirúrgica para o tratamento do carcinoma da próstata teve um longo percurso desde que em 1904 Hugh Hampton Young⁽¹⁾ realizou a primeira prostatectomia radical perineal. Em 1945, Terence Millin⁽²⁾ realiza a primeira

prostatectomia radical retropúbica, que foi melhor aceite no meio urológico, dada a maior familiaridade com a anatomia da região. Contudo, estas técnicas tinham uma mortalidade e morbilidade intra e pós operatória elevadas.

Deve-se a Patrick Walsh⁽³⁻⁵⁾ a descrição anatómica do complexo venoso da veia dorsal e dos feixes vaso-nervosos e toda a sistematização da prostatectomia radical retropúbica, que permitiu uma redução drástica na morbimortalidade e tornou possível a sua expansão, divulgação e aceitabilidade universal, sendo hoje um procedimento de rotina. Estes aperfeiçoamentos técnicos contudo não permitiram reduzir taxas de recorrência nem definir com acuidade e segurança quais os doentes que beneficiavam da cirurgia, isto é, que doentes apresentavam doença confinada à próstata.

Por conseguinte, nas últimas décadas a investigação laboratorial e clínica trouxe novas descobertas importantes; primeiro a descoberta do PSA por Wang⁽⁶⁾ e posteriormente a definição de normogramas^(7,9) para avaliar e aconselhar pré operatorialmente a probabilidade de doença localizada bem como os índices de recorrência e sobrevida, em suma, a previsão do estágio patológico.

O objectivo principal do tratamento do carcinoma da próstata é a exérese completa, conseguida com elevados índices de cura pelas técnicas abertas (prostatectomia radical retropúbica e perineal). Consequentemente a atenção desviou-se para a redução da morbilidade, das sequelas funcionais e para obtenção de padrões de qualidade de vida elevados^(22,23).

Na procura incessante de meios terapêuticos menos invasivos surgem as referências à utilização da laparoscopia na cirurgia da neoplasia da próstata por Schuessler em 1991, que publicou uma série de 9 casos em 1997^(9,10). Contudo, os resultados foram pouco encorajadores, tendo concluído que “it is feasible but it is not an efficacious surgical alternative to open prostatectomy”. Nesta pequena série inicial realizada entre 1991 e 1995 o tempo operatório médio foi de 9,5 horas, mas surpreendentemente a mobilização e dissecação da próstata foi conseguida em 2 horas e o restante tempo foi dispendido na anastomose vésico-uretral.

Apesar destes resultados decepcionantes, vários grupos franceses começaram a efectuar a prostatectomia radical laparoscópica em tempos operatórios

	Nº	%
Nº doentes	35	-
Idade	63 (48-72)	-
Estadio Clínico	T1b	2, 5,7
	T1c	13, 37,1
	T2a	9, 25,7
	T2b	11, 31,4
PSA (ng/ml)	10,5 (3,1-25)	-
Nº biópsias positivas	2,3 (1-6)	-
Linfadenectomia pélvica	5	14,2
Cirurgia prévia	8	22,8
Volume prostático (ml)	34,3 (25-85)	-
Margens cirúrgicas positivas	7	20

Quadro 1 - Dados demográficos

médios de 4-5 horas^(2,6), atribuindo-se toda a sistematização da operação ao grupo de Guilloneau e Vallancien do Instituto Montsouris de Paris.

Os objectivos da cirurgia laparoscópica são, não só a redução da morbilidade per e pós operatória, mas também permitir uma técnica cirúrgica mais precisa e minuciosa, mantendo o “standard” da cirurgia aberta.

Na verdade, a melhor qualidade da cirurgia, deve-se à melhor visualização do campo operatório conseguido pela magnificação óptica de 12 vezes, mas também à melhor manobrabilidade e operacionalidade dos instrumentos, não possível na cirurgia clássica.

Com a publicação da primeira série de 60 doentes em 1999, Guilloneau e Vallancien revolucionaram toda a Urologia, quebrando uma barreira até aí inultrapassável, ou seja, provaram a exequibilidade e reprodutibilidade da técnica para a cirurgia da próstata. Seguiram-se muitos outros grupos na Europa e nos EUA, que, quer por abordagem transperitoneal, quer retroperitoneal conseguiram demonstrar os resultados já obtidos.

Motivados por estes trabalhos, bem como pela experiência acumulada nos anos dedicados à laparoscopia, iniciámos a prostatectomia radical laparoscópica no Serviço em 1999, tendo sido objecto de

apresentação no Congresso da Associação Portuguesa de Urologia em 2001.

2. Material e métodos

De Dezembro de 1999 a Julho de 2002 realizámos 35 prostatectomias radicais laparoscópicas em doentes com carcinoma da próstata clinicamente localizado, nos estádios T1b, T1c, T2a e T2b, respectivamente 2, 13,9 e 11 doentes. A idade média dos doentes era de 63 anos (variação 48-72). O PSA médio foi de 10,5 ng/ml (variação 3,1 a 25); o número médio de biópsias positivas foi de 2,3 (variação de 1 a 5) e o Gleason combinado médio foi de 6 (variação 4 a 8).

Na avaliação pré operatória incluímos a cintigrafia óssea nos casos com PSA superior a 10 ng/ml e a linfadenectomia pélvica no estágio clínico T2b, PSA >10 ng/ml e Gleason > 7.

Realizamos a linfadenectomia laparoscópica em 5 doentes (14,2 %) no mesmo tempo cirúrgico em 3 doentes e em 2 tempos nos restantes doentes. Alguns doentes tinham realizado procedimentos cirúrgicos anteriores, RTU de próstata em dois casos, colecistectomia 1 caso, 3 apendicectomias, 2 linfadenectomias sem que interferissem ou dificultassem o procedimento laparoscópico. O tamanho médio da próstata medido por ecografia variou entre os 25 e os 85 gramas, média 34,3 gramas. (Quadro 1).

3. Técnica

Realizámos a técnica transperitoneal de Guilloneau e Vallancien⁽¹³⁾. Todos os doentes fizeram anti-bioterapia profilática com cefalosporina de 3ª geração, heparina de baixo peso molecular 12 horas antes, bem como uso de meias elásticas para prevenção de tromboembolismo.

Colocámos o doente em posição de litotomia modificada, pernas afastadas e braços ao longo do corpo para facilitar o acesso ao recto e maior conforto do cirurgião e ajudante. Colocamos um “set-up” de 5 portas em leque (conforme Fig.1), posicionando o doente em Trendelenburg com inclinação de 30º. Introduzimos uma sonda vesical de Foley nº 20. Fazemos uma pequena incisão de 1,5 cm no bordo inferior do umbigo que aprofundamos até ao peritoneu. Abrimos o peritoneu e introduzimos o primeiro trocar de 11 mm, através do qual introduzimos a óptica de 0º. Inspeccionamos a cavidade peritoneal e pélvica, sendo necessário na maioria dos casos a

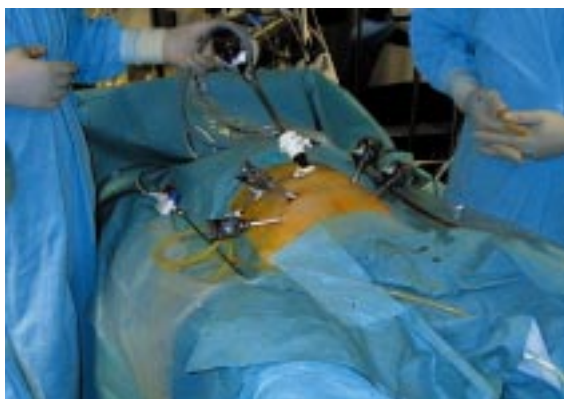


Fig. 1 - Set-up de portas para prostatectomia radical

secção de aderências do cólon sigmoide para fazer a retracção cefálica recto-sigmoideia. Fazemos uma peritoneotomia ao nível da segunda prega peritoneal pélvica, situada imediatamente acima do fundo de saco de Douglas e que vai dar acesso às vesículas seminais e deferentes.

Após identificarmos os deferentes, procedemos ao seu isolamento, disseção e secção, que nos facilita a identificação e disseção das vesículas seminais localizadas lateralmente. Nesta fase utilizamos fundamentalmente a pinça bipolar, tendo o cuidado de fazer uma hemostase minuciosa de todos os vasos. Feita a disseção e libertação dos deferentes e vesículas seminais, fazemos tracção anterior e cefálica nos mesmos, que nos permite aceder ao folheto posterior de Denonvillier que seccionamos transversalmente, permitindo-nos a disseção posterior da próstata até ao ápice, ficando o recto e a gordura pré rectal posteriormente.

Através da sonda vesical introduzimos 150 cc de soro fisiológico, para tornar visível o contorno vesical e fazemos uma peritoneotomia anterior supra-vesical entre os dois ligamentos umbilicais, tendo o cuidado de seccionar o úraco o mais alto possível para não dificultar a visão do espaço de Retzius.

Feita a abordagem do espaço de Retzius, fazemos a lise de pequenas aderências entre a bexiga, o púbis e os elevadores, coagulando com a pinça bipolar todos os vasos, uma vez que a hemorragia é um obstáculo à visualização e progressão da cirurgia.

Incisamos a fáscia endopélvica bilateralmente, bem como os ligamentos pubo-prostáticos e procedemos à laqueação, com Vycril 2/0, do complexo da veia dorsal (Fig. 2) com um ponto proximal e

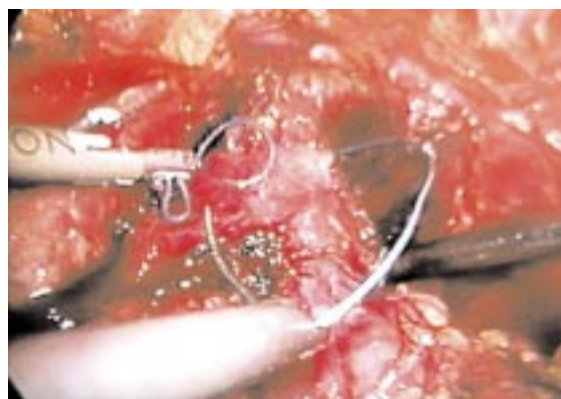


Fig. 2 - Laqueação do complexo da veia dorsal profunda

um ponto distal ao ápice prostático. Feita a lipoadesiólise da face anterior da próstata ao nível do ápice e da base e tendo como referência o balão da algália ou eventualmente em sua substituição um Beniqué, procedemos à incisão da bexiga ao nível do colo na face anterior, identificação dos meatos ureterais, e na face posterior, que nos vai dar acesso aos deferentes e vesículas seminais, anteriormente dissecados e isolados.

Com tracção sucessiva, procedemos à laqueação dos pedículos prostáticos, sequencialmente à direita e à esquerda, com pinça bipolar. Sempre que pretendemos a preservação dos feixes neurovasculares temos que ter o máximo cuidado a nível de três estruturas: extremidade das vesículas seminais e próstata e faces póstero-laterais da próstata. Procedemos à secção a frio do complexo da veia dorsal e da uretra, 0,5 cm distal ao ápice. Procedemos à libertação completa da próstata, após a secção de conexões entre a próstata, o recto e músculo rectouretral. Colocamos a peça cirúrgica na goteira parieto-cólica para posterior remoção intacta no Lap-sac®.

Finalmente procedemos à anastomose vésico-uretral, parte mais difícil da cirurgia, habitualmente sem necessidade de reconfiguração do colo vesical, com sutura de oito pontos de Vycril 2/0, primeiro a metade posterior. Antes da colocação da sonda vesical definitiva, suturamos os últimos dois pontos anteriores sem os anodar. Verificamos a estanquicidade da sutura e colocamos um dreno aspirativo no espaço de Retzius. Retiramos a peça operatória após alargamento de uma das portas de 10/11 mm. Encerramos a aponevrose apenas nas portas de 10/11 mm e a pele em todos os acessos. Os doentes são

	Média / Variação	
Tempo operatório (min)	235 (190-375)	
Perdas sanguíneas (ml)	310 (220-450)	
Tempo de internamento (dias)	6,3 (6-11)	
Tempo de algaliação (dias)	5,8 (5-10)	
Conversões (%)	0	
Reintervenção (%)	1 (2,8)	
Continência (%)	30 dias	74,2
	90 dias	91,4
Função sexual – potência (%)	66	

Quadro 2 – Dados intra e pós operatórios

instruídos a deambularem 12 horas após a cirurgia e a alimentação é instituída gradualmente. Habitualmente os doentes permanecem internados apenas 5 dias e retiramos a algália ao 5º dia.

4. Resultados

Todos os procedimentos foram realizados laparoscopicamente, sem conversões para cirurgia aberta. Nenhum doente necessitou de cuidados intensivos. Não registamos mortalidade pós operatória nem acidentes tromboembólicos. Tivemos necessidade de reintervir no segundo doente da série por lesão do ureter.

Nº	% Resolução		
Complicações	6	17,1	-
Major	2	5,7	-
Lesão rectal	1	2,8	Sutura laparoscópica
Lesão ureteral	1	2,8	Reintervenção
Minor	4	11,4	-
Íleo prolongado	1	2,8	Espontânea
Fuga urinária > 7 dias	1	2,8	Espontânea
Hematoma escrotal	1	2,8	Espontânea
Laceração vaso epigástrico	1	2,8	Espontânea

Quadro 3 – Complicações

O tempo operatório médio foi de 235 minutos (variação entre 190 e 375 minutos). As perdas sanguíneas foram pouco significativas, em média 310 ml (220-450), não havendo necessidade de transfundir nenhum doente.

Nas complicações intraoperatórias, tivemos um caso de lesão rectal que foi detectado e reparado laparoscopicamente, o caso já relatado de lesão ureteral e um caso de hemorragia da veia epigástrica na introdução de um dos trocares, que foi resolvido por sutura laparoscópica.

Nas complicações pós-operatórias tivemos dois casos de íleo prolongado que resolveu espontaneamente, três casos de perda de urina ao nível da anastomose que resolveram espontaneamente com a manutenção da sonda. O tempo de hospitalização variou entre os 6 e os 10 dias (média 6,3 dias). Em dois doentes surgiram complicações intraoperatórias, uma lesão do recto detectada intraoperatoriamente e suturada por laparoscopia, uma lesão ureteral diagnosticada no pós-operatório e que motivou reintervenção por cirurgia aberta. Ocorreram ainda outras complicações minor: um íleo prolongado, um caso de lesão de um vaso epigástrico, um caso de hematoma escrotal e um caso de fuga de urina pela anastomose.

A dor pós operatória no 1º dia foi em média de 4 na escala analógica de dor, não havendo necessidade de uso de opiáceos no 2º dia pós operatório em 91,42% dos doentes. No 3º dia só 5 doentes estavam a tomar analgésicos.

O tempo médio de algaliação foi de 5,8 dias (variação 5-10 dias). O tempo médio de internamento foi de 6,4 dias (variação 5-11 dias).

O exame anátomo-patológico das peças operatórias revelou doença em estadio pT2a, pT2b, pT3a e pT3b em 14,2%, 51,4%, 20% e 14,2% respectivamente. As margens cirúrgicas foram positivas em 7 doentes (20%), o que está de acordo com outras séries, quer de cirurgia aberta, quer laparoscópica.

Em termos de resultados funcionais, a continência urinária aos 30 dias era completa em 74,2% e aos 90 dias, 91,4% estavam totalmente continentes. No que se refere a função sexual, só efectuámos intencionalmente preservação dos feixes vasculo-nervosos nos doentes no estadio clínico T1b e T1c e dos 12 doentes sexualmente activos pré operatoriamente, 66% retomaram erecções espontâneas (Quadro 2 e 3).

5. Conclusões

Esta nova abordagem técnica para a cirurgia do carcinoma localizado da próstata satisfaz os critérios de exequibilidade, morbidade e eficácia em termos oncológicos quando comparada com a cirurgia aberta. Os resultados funcionais em termos de continência e potência rivalizam com os conseguidos na cirurgia aberta, em virtude da magnificação do campo operatório e da manobrabilidade do instrumental cirúrgico laparoscópico.

Podemos hoje afirmar que a prostatectomia radical laparoscópica pode efectuar-se por rotina por uma equipe experiente em cirurgia prostática e laparoscópica. A morbidade per e pós operatória são diminutas, a dor é mínima e permite uma redução significativa no tempo de internamento e tempo de convalescença.

Temos ainda um longo caminho a percorrer para demonstrar que a prostatectomia radical laparoscópica tem uma clara vantagem a longo prazo em relação à cirurgia aberta, mas os resultados a curto prazo são animadores e estimulantes para dar continuidade a este trabalho.

Linfadenectomia pélvica laparoscópica

1. Introdução

A identificação de doença metastática ganglionar pélvica é um factor prognóstico fundamental na sobrevida de várias patologias uro-oncológicas. Nos doentes com carcinoma da próstata as decisões e opções terapêuticas são baseadas no conhecimento da extensão da doença: local, regional e metastática.

Existe uma correlação directa entre o estádio clínico do carcinoma da próstata (CaP) e o risco de doença metastática ganglionar; nos doentes com extensão extraprostática, mais de 50% têm doença metastática ganglionar⁽¹⁾ e a sua existência implica que não se justifica o tratamento radical e devemos considerar outras formas de tratamento.

Assim, o conhecimento do estado dos gânglios linfáticos pélvicos assume um impacto fundamental na decisão terapêutica e no prognóstico⁽²⁾. Todos os métodos não invasivos para detecção de metástases ganglionares têm deficiências. Por exemplo a linfangiografia, a TAC e a RMN⁽³⁻⁵⁾ poderão detectar metástases ganglionares macroscópicas, mas são incapazes de detectar metástases microscópicas. A

elevação dos marcadores tumorais, como PSA têm valor limitado na previsão de doença ganglionar.

O PSA superior a 20 ng/ml é sugestivo de extensão extraprostática e de uma probabilidade elevada de doença ganglionar^(6,7). O Gleason da biópsia isoladamente não é suficientemente seguro na previsão de doença ganglionar. Geralmente os doentes com um Gleason baixo, inferior a 4 ng/ml têm um risco muito baixo de doença ganglionar, enquanto aqueles com Gleason superior a 8 ng/ml têm um risco superior a 50% de doença ganglionar.

No início dos anos 90, a maioria dos urologistas realizavam a linfadenectomia pélvica em doentes com CaP clinicamente localizado para determinar o estado dos gânglios, todavia estes apenas estavam metastizados em 15% dos casos. Nas séries mais recentes a incidência de gânglios positivos foi ainda menor. Petros⁽⁸⁾ encontrou uma incidência de gânglios positivos no estádio clínico B1 de 5,7% e no B2 de 9,7% e De Kernion⁽¹⁰⁾ detectou uma incidência de gânglios positivos de 4 % na sua série de prostatectomias radicais.

Estes resultados levantaram uma série de preocupações e considerações: primeiro a linfadenectomia, aberta ou laparoscópica, não está isenta de riscos e complicações, assumindo nalgumas séries valores significativos^(11,12); segundo, tornava-se necessário identificar que grupo de doentes com CaP clinicamente localizado tinha um risco elevado de metástases ganglionares e aqueles cujo risco de metastização ganglionar é baixo; por último, os cortes de congelação dos gânglios removidos quando a linfadenectomia é seguida de prostatectomia radical estão associados a um elevado índice de falsos negativos, 40%⁽¹³⁾.

Epstein e Oesterling estabeleceram critérios mais precisos para definir o risco de doença ganglionar: doentes com baixo risco nos quais a linfadenectomia era dispensável e doentes com alto risco de doença ganglionar e por isso candidatos a linfadenectomia. Demonstraram que a linfadenectomia podia ser evitada em 20 a 63% dos doentes desde que se aceite um risco de 2 a 10% de gânglios positivos⁽¹⁴⁾ (Quadro 4).

No início dos anos 90, a linfadenectomia pélvica laparoscópica foi o procedimento laparoscópico urológico mais realizado, diminuindo a sua utilização na medida em que as suas indicações foram clarificadas. A linfadenectomia pélvica utilizada é modifi-

Doentes de alto risco
Estadio clínico T3 independentemente do PSA e Gleason
Estadio clínico < T3 quando associado a outros factores como PSA \geq 20 e/ou Gleason > 7
Doentes de baixo risco
Estadio clínico T2
PSA \leq 10 ng/ml
Gleason \leq 7

Quadro 4 – Critérios de risco de doença ganglionar

	Média	Varição
Idade	63.4	48-73
PSA	18.6	4-36.7
Gleason	6	4-8
Nº Biópsias positivas	2.3	1-6

Quadro 5 – Características dos doentes submetidos a linfadenectomia laparoscópica

cada e limitada à fossa obturadora cujos limites são a veia ílíaca externa lateralmente, o nervo obturador medialmente, o orifício inguinal interno distalmente e a bifurcação da artéria ílíaca comum proximalmente.

2. Material e métodos

De 1994 a 2002, realizámos 19 linfadenectomias pélvicas laparoscópicas em doentes com carcinoma da próstata. Utilizámos uma abordagem transperitoneal em 17 doentes e extraperitoneal em 2 doentes. A idade média dos doentes foi de 63,4 anos e o Gleason médio de 6. O PSA médio foi de 18,6 ng/ml e o número de biópsias positivas de 2,3. O estágio clínico foi T1b – T2a em 10 doentes e T2b – T3 em 9 doentes (Quadro 5).

3. Técnica

Sob anestesia geral, introduzimos sonda vesical e nasogástrica. O doente é posicionado em decúbito dorsal e Trendelenburg a 15-30°, elevando o lado sobre o qual vamos intervir. Introduzimos o 1º trocar pela técnica de Hasson a nível umbilical, inspeccionamos a cavidade abdominal e pélvica com a óptica de 0º e sob visão colocamos três portas de

trabalho, uma de 11 mm na linha média entre o umbigo e o púbis e uma de 5 mm em cada fossa ílíaca.

Identificamos as estruturas anatómicas da área e habitualmente temos necessidade de fazer a adesiólise do sigmóide aderente à goteira parieto-cólica de forma a retrair cefalicamente o intestino. Procedemos à peritoneotomia paralela e lateralmente ao ligamento umbilical medial, proximal ao orifício inguinal interno. Iniciamos a dissecação ganglionar sob a veia ílíaca externa, procedendo à libertação do “packet”, desde o gânglio de Cloquet até à artéria ílíaca interna e do ligamento de Cooper até ao nervo obturador. Habitualmente não há dificuldade nesta dissecação e na maior parte dos casos não há necessidade de sectionar o deferente. Fazemos a hemostase cuidadosa de todos os vasos e linfáticos com pinça bipolar ou clips. Terminada a dissecação, colocamos o “packet” ganglionar no Lapsac® para remoção ou por vezes retiramo-lo directamente através da porta de 11 mm.

Na abordagem pré-peritoneal fazemos uma incisão de 2 cm a nível umbilical, até interessar a aponevrose dos rectos abdominais. Introduzimos o dedo indicador até ao espaço retropúbico e procedemos à adesiólise pré-peritoneal. Colocamos um balão hidrodissector neste espaço que dilatamos progressivamente sob visão até obter o campo cirúrgico adequado. Introduzimos 3 portas de trabalho procedendo de forma semelhante à abordagem transperitoneal.

4. Resultados

Todos os procedimentos foram efectuados sem conversão. O tempo operatório médio foi de 65 minutos, com uma variação entre os 40 e os 110 minutos. As complicações intraoperatórias foram minor, um caso de hemorragia da veia obturadora acessória e dois linfocelos que resolveram espontaneamente. O tempo de internamento médio foi de 2 dias e o consumo de anagésicos muito reduzido e limitado ao uso de AINE´s por via oral.

O nº médio de gânglios removido foi de 11,2 com variação entre os 7 e 17, com dois doentes com gânglios positivos, correspondendo a um cT2a e cT3a.

5. Conclusões

Embora seja difícil dar recomendações universais em relação às indicações para linfadenectomia pélvica, o seu papel ficou mais reduzido devido à detec-

ção cada vez mais precoce do CaP e aos normogramas que limitam o seu uso a situações definidas^(14, 5).

Quando se justifica a avaliação da eventual metastização ganglionar, a linfadenectomia é o “gold standard”^(4, 9). A linfadenectomia laparoscópica demonstrou ser tão eficaz como a clássica, mas com menor agressividade e morbidade^(11, 2). Anatomicamente os limites são idênticos e o estudo comparativo do número de gânglios obtido é semelhante⁽¹⁶⁻²⁰⁾.

A dissecação ganglionar extraperitoneal fornece uma exposição mais limitada do campo cirúrgico e tem uma incidência de linfocele maior, o que nos levou a abandonar esta abordagem^(21, 22).

Adrenalectomia Laparoscópica

1. Introdução

A cirurgia da supra-renal sofreu uma mudança radical na última década. Anteriormente a adrenalectomia aberta era realizada por rotina, necessitando de uma incisão extensa com retracção dos músculos e por vezes ressecção de costelas. O trauma do acesso constituía o principal componente da agressão cirúrgica.

Em 1992, Gagner⁽¹⁾ publica a primeira adrenalectomia laparoscópica. Outros autores se seguiram demonstrando as suas vantagens, tornando-se a técnica de escolha para maioria da patologia benigna da supra-renal.

Num estudo comparativo entre cirurgia aberta e laparoscópica, Guazoni⁽²⁾ demonstrou que além da menor morbidade, os índices de complicações foram significativamente menores e que com experiência e treino os tempos operatórios igualavam os da cirurgia aberta. Na verdade este foi um dos primeiros estudos a provar que a laparoscopia pode ter não só menor morbidade mas ser realizada mais rapidamente.

A cirurgia laparoscópica da supra-renal pode ser realizada por acesso transperitoneal ou retroperitoneal. Há indicações específicas para cada um deles. A abordagem retroperitoneal deverá ser preferida em caso de história de procedimentos cirúrgicos transperitoneais, obesidade mórbida ou para a suprarenal esquerda. A abordagem transperitoneal permite a abordagem com mais segurança do feocromocitoma e da suprarenal direita^(3, 7, 9). Contudo, a decisão depende principalmente da experiência do cirurgião.

Suprenalectomia laparoscópica	
Indicações	Aldosteronoma
	Feocromocitoma
	Quisto adrenal
	Mielolipoma adrenal
	Doença ou adenoma de Cushing
	Adenoma não funcionante com mais de 4 cm
	Metástase solitária
Contra-indicações	Tumor adrenal com invasão local
	Tumor adrenal com trombo venoso
	Tumor adrenal com mais de 10 cm

Quadro 6 – Indicações e contra-indicações

As indicações e contra indicações para a cirurgia laparoscópica da suprarenal são apresentadas no Quadro 6.

2. Material e métodos

De Abril de 1997 a Julho de 2002 realizámos 7 adrenalectomias laparoscópicas por abordagem transperitoneal. A idade média dos doentes foi de 34 anos, com um ligeiro predomínio de mulheres. Cinco procedimentos foram realizados do lado esquerdo e dois à direita.

O diagnóstico foi baseado na história clínica, exame físico, exames analíticos (potássio, catecolaminas, metanefrinas, 17-hidroxiesteroides e 17-cetosteroides, teste de supressão com dexametasona) e estudos imagiológicos tais como TAC, RMN e MIBG.

Em todos os casos houve confirmação histológica do diagnóstico clínico (4 aldosteronomas, 2 feocromocitomas e um adenoma de Cushing) (Quadro 7).

3. Técnica

Sob anestesia geral, posicionamos o doente em posição de lombotomia com o lado afectado em extensão e fixamo-lo com tiras de adesivo à mesa operatória.

Introduzimos o primeiro trocar pela técnica de Hasson a nível paraumbilical, destinado à óptica de

Idade média (variação)	34 (28-57)	
Sexo M/F	3 / 4	
Lateralidade D/E	2 / 5	
Dimensões tumor (cm) (variação)	3,1 (2,2-6)	
Diagnóstico clínico	Aldosteronoma	4
	Feocromocitoma	2
	Adenoma de Cushing	1

Quadro 7 – Dados demográficos / Patologia

25º. Colocamos sob visão 3 portas de trabalho a nível subcostal para o lado esquerdo e 4 para o lado direito, sendo a adicional para afastar o fígado.

Na adrenalectomia esquerda (Fig.3) fazemos uma incisão a nível da goteira parieto-cólica, com rebatimento medial do cólon, baço e cauda do pâncreas. Abrimos a fáscia de Gerota imediatamente acima da veia renal esquerda para expor a veia adrenal e a glândula supra-renal. A veia é laqueada e seccionada entre clips. Fazemos tracção no topo distal da veia laqueada para facilitar a dissecação e libertação da glândula, na face posterior e bordo medial. A utilização da pinça bipolar permite a laqueação dos restantes pedículos vasculares e pequenas aderências tecidulares.

Na adrenalectomia direita (Fig.4), com a ajuda duma pinça ou afastador levantamos e retraímos o fígado. Fazemos uma incisão transversal no peritонеu parietal posterior, paralela ao bordo do fígado e dois cm abaixo deste. Prologamos esta incisão desde a linha de Toldt lateralmente até à veia cava inferior medialmente. Esta incisão permite acesso ao retroperitoneu directamente anterior à suprarenal. Geralmente não é necessário mobilizar o ângulo hepático do cólon. Iniciamos a dissecação entre o bordo medial da supra-renal e o bordo direito da veia cava, onde identificamos a veia supra-renal principal que clipamos e seccionamos. Continuamos a dissecação para cima e libertamos e separamos a glândula do diafragma. Na parte inferior controlamos os vasos e fulguramos com pinça bipolar os vasos com origem no hilo renal. Libertamos completamente a glândula que introduzimos num Lapsac® para remoção intacta através de uma das portas. Procedemos à revisão da hemostase após diminuir a pressão do pneumoperitoneu.

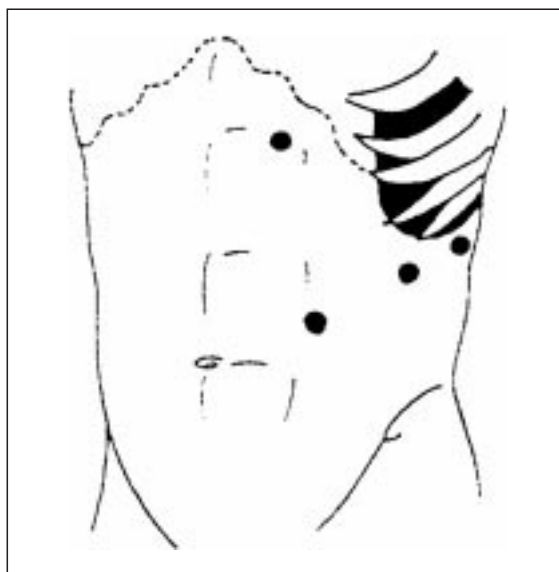

Fig. 3 - Set-up – adrenalectomia eq.

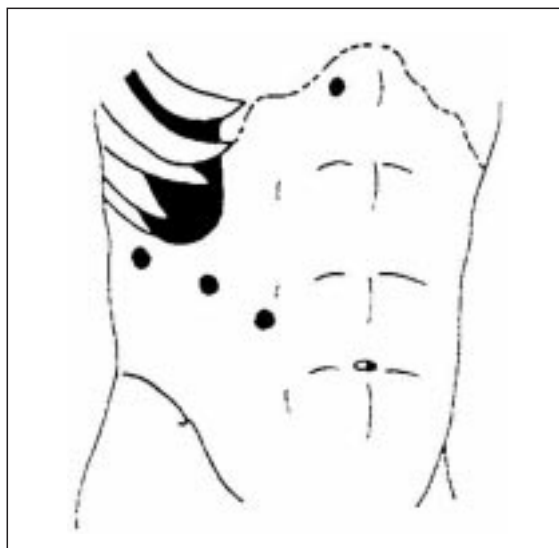


Fig. 4 - Set-up – adrenalectomia direita

4. Resultados

O tempo operatório médio foi de 105 minutos, com variações entre os 75 e os 175 minutos. As perdas hemática insignificantes, sem recurso a transfusão em nenhum dos casos. As necessidades de analgesia foram limitadas às primeiras 36 horas e sem recurso aos opiáceos. Não houve conversões. Houve duas complicações - um íleo prolongado e uma hemorragia controlada da veia suprarenal secundária.

O tempo de internamento médio e de convalescença foram respectivamente de 3 e 10 dias (Quadro 8).

Tempo cirúrgico médio (min)	105	75-160
Perdas hemáticas médias (ml)	85	50-200
Analgesia (AINE's – horas)	24	18-36
Complicações menor	Íleo	1
	Hemorragia	1
Conversões	0	
Tempo internamento médio (dias)	4	3-6
Tempo convalescença (dias)	10	12-20

Quadro 8 – Dados intra e pós operatórios

O diagnóstico clínico foi confirmado em todos os casos. Os 4 casos de hiperaldosteronémia foram devidos a adenoma unilateral. Com a cirurgia houve reversão da hipokaliémia e cura da hipertensão.

Nos 2 feocromocitomas esporádicos não houve crises hipertensivas no início do pneumoperitoneu e a subida tensional antes da laqueação da veia supra-renal não ultrapassou os 220 mmHg. A pressão sanguínea e a disfunção hormonal foram normalizadas.

5. Conclusões

O objectivo da cirurgia é tratar eficaz, eficiente e efectivamente, com a menor morbilidade possível. A morbilidade de qualquer procedimento cirúrgico tem dois aspectos distintos: o trauma do acesso dependente da incisão e retracção da parede e o trauma inerente ao procedimento “per se”⁽⁹⁾. Na adrenalectomia o trauma de acesso constitui o principal componente da agressão cirúrgica. A laparoscopia é particularmente vantajosa neste capítulo, todavia é primordial que a eficácia e a efectividade não sejam comprometidas pelo simples facto de se poder fazer por laparoscopia.

Analisando o estado actual da cirurgia da supra-renal, é útil fazer a distinção entre patologia benigna e maligna. A adrenalectomia laparoscópica é o tratamento de eleição para a patologia benigna da supra-renal. A cirurgia aberta é a terapêutica de escolha para o carcinoma da supra-renal. A adrenalectomia laparoscópica é utilizada e reconhecida universalmente pelas suas vantagens em termos de reduzida morbilidade e resultado cosmético, além de ter sido a primeira cirurgia em que se demonstrou que o tempo cirúrgico igualou o da cirurgia aberta^(2, 9).

Nefrectomia Laparoscópica

1. Introdução

A nefrectomia simples é o tratamento standard das afecções benignas destrutivas do rim. Foi efectuada pela primeira vez por Gustav Simon que abordou o rim por via posterior. Durante mais de um século os progressos das técnicas cirúrgicas foram limitados, devendo-se a melhoria da sobrevida à melhoria da técnica anestésica e à descoberta dos antibióticos.

No carcinoma localizado do rim a nefrectomia radical é a terapêutica de eleição. Foram os trabalhos de Robson⁽¹⁾ que demonstraram uma melhoria significativa dos índices de sobrevida, comparados com a nefrectomia pericapsular. O conceito de nefrectomia radical implica a remoção do rim dentro da fáscia de Gerota, a supra-renal homolateral, a metade proximal do ureter, a laqueação precoce dos vasos do pedículo para diminuir a disseminação hematogénea e a exérese ganglionar regional para controlo da disseminação local do tumor. Contudo, nunca se demonstrou que a linfadenectomia regional fosse responsável por uma melhoria da sobrevida, limitando-se à melhor definição do prognóstico.⁽²⁾

A incidência do carcinoma do rim aumentou 43% desde 1973, mas a sobrevida aos 5 anos só melhorou 9% de 1974 a 1994⁽³⁾. Em 1971 o tumor renal incidental representava 5%⁽⁴⁾, mas desde 1989 representa 65%. Estas alterações devem-se ao aparecimento e aperfeiçoamento dos meios de imagem, ecografia, TAC e RMN⁽⁶⁻⁹⁾. Durante este período de 20 anos, o tamanho médio dos tumores submetidos a cirurgia diminuiu de 7,5 para 5 cm e 90% dos tumores estavam no estadiopT1 (< 7 cm).

Motivados por estes dados, ressurge recentemente o interesse pela cirurgia conservadora do rim “nephron sparing”, referida pela primeira vez por Wells em 1884 que demonstra a exequibilidade da nefrectomia parcial, limitada às indicações imperativas tais como a existência de massas renais bilaterais, ou tumor em rim único anatómico ou funcional. A sua aplicação de rotina estava limitada a dúvidas acerca da multifocalidade dos tumores renais e ao risco de recorrência local. Só muito recentemente foram publicados estudos, não randomizados, com 10 anos de seguimento, que sugerem que em doentes seleccionados, a cirurgia conservadora tem índices de sobrevida específica semelhantes à cirurgia

radical, para tumores menores que 4 cm de diâmetro^(5, 11, 12, 13).

Nos últimos anos, com os melhoramentos da instrumentação e da experiência cirúrgica, a laparoscopia emergiu como terapêutica alternativa às técnicas de cirurgia clássica, mimetizando a cirurgia aberta no que toca aos princípios oncológicos mas ambicionando uma melhoria dos parâmetros funcionais.

A nefrectomia laparoscópica foi introduzida no armamentarium urológico há mais de uma década⁽¹⁴⁾, revolucionando toda a cirurgia, com uma aceitação crescente na comunidade urológica, como alternativa atractiva à cirurgia aberta (“standard”) no tratamento da patologia benigna e maligna do rim.

A nefrectomia laparoscópica pode ser efectuada por duas abordagens: transperitoneal (“standard” ou com ajuda manual - “hand-assisted”) e retroperitoneal. Actualmente há vários centros na Europa e nos EUA com séries de doentes tratados por cada uma destas abordagens⁽¹⁵⁻²¹⁾.

Os defensores da abordagem retroperitoneal preferem-na porque mimetiza a abordagem urológica habitual, sem violação do peritoneu, com vantagens sobretudo naqueles casos com cirurgia abdominal prévia, permite um acesso precoce ao pedículo renal, possui elevada efectividade, segurança e baixa morbilidade, embora seja tecnicamente mais exigente⁽²²⁻²⁶⁾.

Os partidários da abordagem transperitoneal referem vantagens no que toca a melhor exposição, melhor campo operatório, definição das referências anatómicas e acesso ao ureter pélvico⁽¹⁴⁻²¹⁾.

Finalmente aqueles que advogam uma abordagem transperitoneal com ajuda manual pela maior facilidade técnica e curva de aprendizagem mais curta, permitindo a sua execução por cirurgiões com menor experiência em laparoscopia, permitindo o contacto e palpação directa, dando maior segurança e confiança às manobras cirúrgicas, facilitando a identificação e dissecação das estruturas, como o pedículo renal. Para além disso, para os defensores da remoção da peça intacta, não faz sentido fazer uma incisão cutânea de 5-6 cm no final da cirurgia, quando, uma vez feita no início, traz todas as vantagens apresentadas bem como aquelas reconhecidas à laparoscopia como sejam: menor morbilidade, menor espoliação sanguínea, menor tempo de internamento e convalescença.

Em 1998 iniciámos a cirurgia laparoscópica ablativa do rim no Serviço, para patologia benigna, sendo objecto de apresentação no Congresso da Associação Portuguesa de urologia em 2001. Em 2001 alargámos a sua aplicação à patologia maligna em doentes seleccionados no estádio clínico T1-2.

2. Material e métodos

Os dados foram obtidos através da revisão dos processos de 43 doentes submetidos a nefrectomia laparoscópica entre Maio de 1998 e Julho de 2002.

Realizámos 38 nefrectomias simples por patologia benigna e 5 nefrectomias radicais ou radicais modificadas sem adrenalectomia. Das nefrectomias simples, 34 foram efectuadas por via transperitoneal e 4 por via retroperitoneal. Todas as nefrectomias por tumor foram efectuadas por via transperitoneal, com ajuda manual. Em 3 casos, de nefrectomia por nefropatia de refluxo procedemos à nefroureterectomia total laparoscópica com exérese do ureter até à junção uretero-vesical.

3. Técnica

Todas as cirurgias foram realizadas sob anestesia geral. A pressão do pneumoperitoneu variou entre os 10 e os 15 mm Hg. O anesthesiologista pode ter que compensar o aumento de dióxido de carbono com aumento da pressão e do ciclo ventilatório.

Em todos os doentes colocamos uma sonda nasogástrica e vesical para descompressão gástrica e vesical, prevenindo lesões destes órgãos. Nos procedimentos laparoscópicos transperitoneais colocamos o doente em posição de decúbito lateral a 60º, com a mesa em flexão sob o rim contralateral, de forma a elevar o rim em que vamos intervir. As áreas de contacto com a mesa são almofadadas para evitar lesões de pressão e neuropraxia e fixamos o doente à mesa com tiras de adesivo (Fig.5).

No acesso ao abdómen utilizamos sempre a técnica aberta de Hasson, técnica em que o primeiro trocar é introduzido sob visão por uma pequena abertura da parede – “minilaparotomia” e depois é fixado com sutura em bolsa de tabaco à pele para evitar a fuga de gás durante a cirurgia. Introduzido o 1º trocar a nível umbilical paramediano homolateral, com o doente já em decúbito lateral, colocamos a 1ª porta de trabalho de 10-12 mm a nível da linha axilar anterior imediatamente acima da crista ilíaca. Inspeccionamos a cavidade abdominal, por vezes procedemos

mos à lise de aderências e posteriormente, com campo suficiente, introduzimos sob visão as outras portas de trabalho, conforme as necessidades e por vezes em fases mais avançadas do procedimento.

Habitualmente para o lado esquerdo utilizamos 3 a 4 portas e para o lado direito 4 a 5 portas, sendo a suplementar para afastamento do figado. Iniciamos a dissecação com a incisão da linha da Toldt, rebatemos o cólon medialmente e identificamos o rim. Dissecamos o polo inferior do rim, identificamos e referenciamos o ureter e com tracção deste levantamos o polo inferior do rim facilitando o acesso à dissecação do hilo renal.

A nível do hilo a dissecação é cuidada e minuciosa, tentando perceber a cada passo as pulsações da artéria, para facilitar a sua identificação (fig. 6). Identificadas a artéria e a veia renal, procedemos à laqueação da artéria com clips e da veia com clips ou endoGIA de agraços vasculares.

Não raras vezes o acesso ao pedículo renal não é fácil em virtude da existência de gordura ou fibrose, sendo necessário proceder a dissecação de todo o rim e só depois aceder ao hilo, identificando com segurança os vasos do pedículo. Laqueamos o ureter com dois clips e seccionamo-lo no nível desejável conforme se trate de nefrectomia ou nefroureterectomia.

Libertamos todo o rim, colocamo-lo fora da loca renal, diminuímos a pressão de pneumoperitoneu, inspeccionamos a hemostase, colocamos um dreno tubular e retiramos a peça intacta no "Lap-sac[®]" através de uma das portas 10-12 mm, por vezes com necessidade de alongamento da mesma. Em nenhum dos casos procedemos à fragmentação ou trituração/aspiração - "morcellation" - da peça operatória.

Inspeccionamos todas as portas e encerramos a fásia das portas de 10-12 mm e a pele de todos os acessos com agraços.

Nos procedimentos retroperitoneoscópicos as diferenças são as já anunciadas e residem essencialmente no posicionamento do doente em decúbito lateral a 90°, incisão de cerca de 1,5 a 2 cm no triângulo de Petit e confecção do campo cirúrgico, digitodissecação do espaço retroperitoneal e posterior colocação do balão para pneumo⁽²²⁾ ou hidrodissecação⁽³¹⁾ para colocação das portas sob visão. Geralmente utilizamos o mesmo número de portas que na abordagem transperitoneal.

Nos procedimentos transperitoneais com ajuda manual, as diferenças residem na colocação da inci-

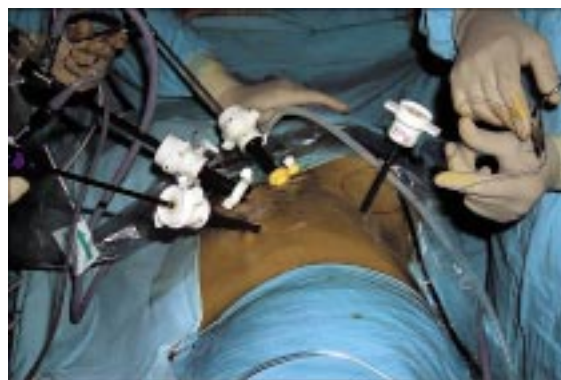

Fig. 5 - Decúbito lateral para nefrectomia

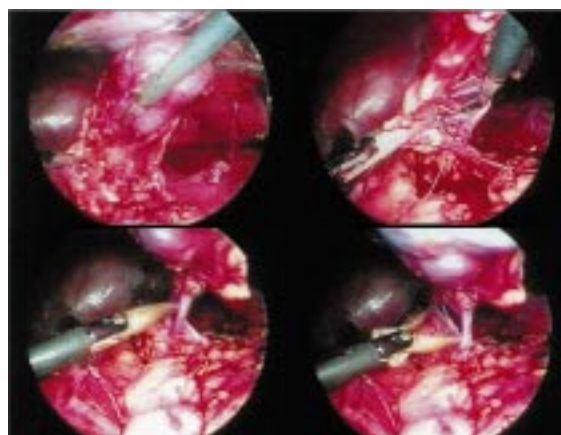


Fig. 6 - Nefrectomia laparoscópica

são para introdução da mão intra abdominal, que varia conforme a abordagem é à direita ou à esquerda e/ou o cirurgião é dextro ou esquerdo, utilizando-se frequentemente uma porta de trabalho e uma porta para a câmara endoscópica e na remoção da peça operatória pelo acesso da mão ao abdómén.

4. Resultados

As indicações para nefrectomia simples foram a patologia renal benigna em 38 doentes (88%), incluindo-se a hidronefrose em rim excluído em 7 doentes (16%), a pielonefrite, cólica renal em 13 doentes (30%), a hipertensão renovascular em 12 doentes (28%), a nefropatia de refluxo em 6 doentes (14%). A nefrectomia por patologia neoplásica foi efectuada em 5 doentes (11%), sendo em 4 casos (9,5%) radical e num doente (2,3%) radical modificada, isto é, com preservação da suprarrenal (Quadros 9 e 10).

Os dados cirúrgicos são resumidos no Quadro 11. Os tempos cirúrgicos, as complicações e as conversões dependem essencialmente da patologia

Indicações (Patologia renal)	Nº	(%)
Hidronefrose/rim excluído	7	16
Pielonefrite crónica	13	30
Hipertensão renovascular	12	28
Nefropatia de refluxo	6	14
Tumor renal (CCR)	5	11

Quadro 9 - Indicações para nefrectomia laparoscópica

Técnica	Nº	(%)
Transperitoneal	34	79
Retroperitoneal	4	9
Transperitoneal com ajuda manual	5	11

Quadro 10– Técnica de nefrectomia utilizada

Idade	54 (10-78)
Tempo operatório (min)	115 (72-235)
Tempo internamento* (dias)	4 (2-7)
Complicações intra operatórias (%)	3 (7,1)
Hemorragia	2
Hipercapnia	1
Conversões(%)	2 (4,6)
Lesão pleural	1
Dissecção difícil	1
Reintervensões(%)	1 (2,3)
Hemorragia	1

*excluindo os doentes submetidos a reintervenção/ conversão

Quadro 11 – Resultados / complicações

e da via de abordagem, sendo de sublinhar que a via de abordagem retroperitoneal, sendo aquela com a qual o urologista está mais familiarizado é aquela que nos trouxe mais dificuldades técnicas e tempos cirúrgicos mais prolongados.

O tempo de internamento é significativamente mais curto, com os doentes a mobilizarem-se sem grandes limitações às 24 horas, iniciando a alimentação ligeira às 12 horas, progredindo rapidamente

para dieta geral. A necessidade de analgésicos é francamente reduzida, sendo no primeiro dia com opióides, passando a maior parte dos doentes para os analgésicos de 1ª linha (AINE´s) no segundo dia.

As complicações intraoperatórias ocorreram em 3 doentes (7,1%), hemorragia em 2 casos (4,7%) e hipercapnia em 1 (2,36%). O índice de conversões foi de 4,6%, dois doentes, um por lesão pleural no início da dissecção e no outro caso por dificuldades na progressão da dissecção, por perinefrite acentuada.

Nos casos de patologia tumoral (Quadro 12), em que somos partidários da remoção intacta da peça para um melhor estadiamento patológico, usamos a via transperitoneal com ajuda manual, em que não utilizamos qualquer dispositivo comercializado para a introdução da mão, mas a simples colocação de uma sutura de nylon em bolsa de tabaco para evitar a fuga de gás à volta do pulso do cirurgião, obtendo um comportamento sobreponível ao dos dispositivos atrás referidos. Surpreendeu-nos a facilidade, rapidez e confiança que nos facultou a introdução da mão intra abdominal.

5. Conclusões

Estão claramente demonstradas as vantagens da cirurgia laparoscópica nas afecções benignas do rim, quer a nível da eficácia e eficiência, quer na morbidade intra e pós operatória como sejam: menor tempo cirúrgico, de internamento e convalescença, diminuição do uso de analgésicos, diminuição ou ausência de dismorfia músculo cutânea tão frequente nas abordagens cirúrgicas clássicas do rim^(14-15???).

No que se refere a nefrectomias laparoscópicas para o carcinoma do rim, a nossa experiência é muito curta e limitada, mas a revisão da literatura⁽³²⁻³⁶⁾ demonstra claramente que estão satisfeitos todos os requisitos, mesmo os oncológicos, sendo hoje o tratamento de primeira linha para os tumores T1 e T2.

Exérese Laparoscópica de quistos renais (quistectomia laparoscópica)

1. Introdução

Os quistos renais são frequentes nos indivíduos com mais de 50 anos. São lesões renais adquiridas que se originam a partir de divertículos dos túbulos contornado distal ou colector⁽¹⁾.

Doente	Idade	Sexo	Lado	Tempo operatório (min)	Perda sangue (ml)	Tamanho tumor (cm)	Diagnóstico patológico	Internamento (dias)
1	67	M	Dto	125	120	4	T1NxMx	4
2	39	M	Esq	150	215	9	T2NxMx	6
3	64	H	Esq	90	120	5	T1NxMx	3
4	52	M	Esq	105	90	4,5	T1NxMx	3
5	63	H	Dto	170	280	6	T1NxMx	5

Quadro 12 – Nefrectomias radicais

Em relação à prevalência, Laucks e Mc Lachlan⁽²⁾ observaram quistos renais simples em 24% de doentes na TAC. O número de quistos e doentes com quistos tende a aumentar com a idade, sendo detectados em 58% dos doentes com mais de 50 anos.

A diferenciação entre quistos benignos e aqueles que justificam intervenção cirúrgica torna-se difícil, uma vez que cerca de 15% dos carcinomas do rim pode assumir uma forma quística uni ou multilocular⁽³⁾.

Estes carcinomas renais ocultos resultam de necrose cística ou do crescimento cístico intrínseco no qual as células epiteliais neoplásicas revestem a parede do quisto ou os septos (cistadenocarcinoma).

A ecografia e a TAC são os meios de diagnóstico mais adequados para fazer a caracterização das massas quísticas, contudo alguns quistos são difíceis de avaliar radiologicamente e o urologista tem que considerar outras opções⁽⁴⁾.

A maioria dos quistos simples são assintomáticos, não necessitando de tratamento⁽²⁾. Alguns podem causar dor, hematuria, hipertensão, infecção ou obstrução e justificam tratamento cirúrgico. Tradicionalmente a cirurgia compreendia a nefrectomia ou a drenagem aberta e marsupialização^(5, 6).

Nos últimos anos a cirurgia minimamente invasiva tem sido a abordagem preferida dos quistos renais, evitando a morbilidade relacionada com a cirurgia aberta.

Os tratamentos minimamente invasivos compreendem: a aspiração percutânea e esclerose, a ressecção percutânea e fulguração e a marsupialização ureterorenoscópica.

A aspiração percutânea e esclerose tem sido utilizada para quistos periféricos, embora bem sucedida a curto prazo, tem índices de recorrência de 54

% nos quistos grandes e um risco de fibrose perirrenal e peri-piélica.

A ressecção percutânea e fulguração só é utilizada em certos quistos periféricos e está associada ao desconforto e morbilidade da nefrostomia⁽⁸⁾.

A marsupialização retrógrada endoscópica, realizada com ureterorenoscópio flexível é tecnicamente difícil e aplicável apenas nos quistos peri-piélicos.

No intuito de suplantar as dificuldades técnicas e a morbilidade associada a estes procedimentos, utilizamos a abordagem laparoscópica.

2. Material e métodos

De 9/1994 a 7/2002, tratámos 15 quistos renais por laparoscopia^(10, 11), sendo 13 por abordagem transperitoneal⁽¹²⁾ e 2 por retroperitoneoscopia.

A idade média dos doentes foi de 52,6, com espectro entre os 32 e os 68 anos, sendo 12 mulheres e três homens. A sintomatologia foi dor lombar ou abdominal em 11 e a hipertensão ou compressão do excretor em 4 casos. Em três casos a dismorfia abdominal foi evidente no exame físico. O tamanho médio dos quistos foi de 13,6 cm, com variação entre os 8 e os 22 cm.

Em 9 casos tratava-se de recorrências, por fracasso de outras técnicas minimamente invasivas. A localização dos quistos foi periférica em 11 e peri-piélica em 4 doentes (Quadros 13 e 14).

3. Técnica

A técnica laparoscópica em 13 doentes foi transperitoneal^(10, 11), com um set-up de 3 ou 4 portas e cujos passos para abordagem renal são idênticos aos descritos para nefrectomia⁽¹⁰⁾.

Na maioria dos casos houve necessidade de reflexão do cólon por incisão da goteira parieto-

	Variação	
Sexo (M/F)	3/12	
Idade média	51,4	32-68
Tamanho médio do quisto	13.6 cm	8-22 cm
Quisto solitário	12	
Quisto múltiplo	3	
Quisto primário	6	
Quisto recorrente	9	

Quadro 13 - Quistectomias laparoscópicas – características dos casos

	Variação	
Tempo operatório médio (min)	58	37-122
Abordagem		
Transperitoneal	13	-
Retroperitoneal	2	-
Conversões	0	-
Perdas hemáticas (ml)	40	20-110
Tempo internamento médio (dias)	48	36-72
Tempo convalescença (dias)	7	5-10
Tempo seguimento (meses)	44	3-96
Recorrência	0	-

Quadro 14 - Quistectomias laparoscópicas – aspectos per e pós operatórios

cólica, contudo em 3 dos casos após inspecção da cavidade celómica e verificação da procidência acentuada do quisto através do mesocólon, abordamos directamente o quisto sem descolamento do cólon.

Em dois casos utilizamos a abordagem retroperitoneoscópica⁽¹²⁾. Tratava-se de quistos da face posterior, cujo acesso nos pareceu mais favorável. Todavia tem as limitações já conhecidas, da exiguidade do campo operatório e da definição das referências anatómicas.

Em todos os casos, procedemos ao isolamento completo do quisto, punção, inspecção intraquística, drenagem e citologia do líquido. Ressecamos a parede do quisto junto do bordo do parênquima renal, que nem sempre é evidente dada a compressão que o quisto provoca, com esmagamento do

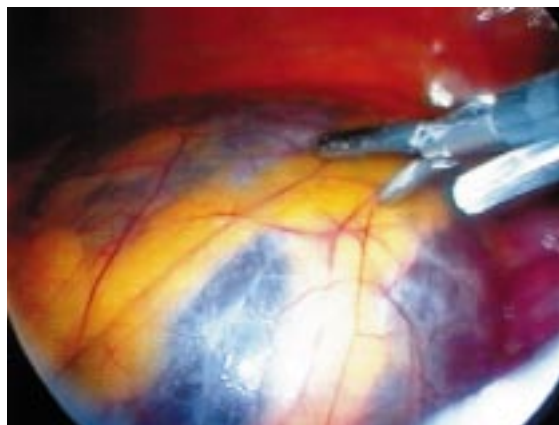

Fig. 7 - Quisto renal – aspecto laparoscópico

parênquima, tornando pouco perceptível onde termina a parede do quisto e começa o rim.

Realizada a ressecção da parede, fazemos a fulguração do bordo e de todo o fundo do quisto adjacente ao rim. Finalmente introduzimos um segmento de epíloon pediculado que fixamos com fio de sutura no fundo da cavidade quística (Fig.7).

4. Resultados

O tempo operatório médio foi de 58 minutos (variação entre 37 e 122 minutos). As perdas de sangue foram insignificantes. As complicações foram um caso de enfisema supraclavicular e cervical por abordagem retroperitoneoscópica e um caso de íleo prolongado.

Catorze doentes tiveram alta no dia seguinte à cirurgia e um teve alta no 3º dia por íleo prolongado. Todos retomaram a actividade normal uma semana após a intervenção.

O estudo citopatológico não revelou malignidade em nenhum dos casos.

Com um tempo de seguimento médio de 44 meses, não houve recorrência do quisto em nenhum dos doentes. Obtivemos a resolução da dor e da obstrução em todos os doentes e só um doente se manteve em controlo da hipertensão (Quadro 14).

5. Conclusões

Os quistos renais obstrutivos justificam tratamento. Não dividimos os quistos conforme a topografia renal uma vez que a técnica foi idêntica, independentemente da localização. Nos quistos parapiélicos, em que há o risco de lesão vascular com a fulguração da base, optamos simplesmente por colocar epíloon no fundo da cavidade quística.

Devemos utilizar critérios muito estreitos para seleccionar os doentes, de forma a reduzir as hipóteses de malignidade ao mínimo e só abordarmos laparoscopicamente as lesões com critérios ecográficos ou de TAC de quistos simples.

Historicamente a cirurgia aberta, nefrectomia ou descorticação foram o tratamento de eleição, mas com um índice de complicações de 33%, entre os quais: infecção da parede, morbidade associada à imobilização, retenção urinária, pneumonia e trombose venosa⁽¹³⁾. Além disso a cirurgia clássica está associada a dor pós operatória secundária à incisão lombar ou abdominal e a um período de convalescença dilatado.

As técnicas minimamente invasivas são úteis em casos seleccionados e cada uma delas tem as suas limitações, já referidas anteriormente^(7,8,9). Com a abordagem laparoscópica obtivemos uma série de vantagens: alta eficácia e eficiência, tempo cirúrgico, de internamento e convalescença significativamente reduzidos, morbidade e dismorfia corporal insignificantes.

Pieloplastia laparoscópica

1. Introdução

A obstrução da junção ureteropielica (JUP) é a causa mais frequente de hidronefrose na criança. Actualmente é detectada na maioria dos casos na fase pré natal, em virtude do uso deliberado da ecografia durante a gravidez. Contudo, às vezes o diagnóstico é mais tardio, com manifestações sintomáticas e deterioração da função renal.

Na maioria das crianças a obstrução é devida a lesão intrínseca (85%). Esta alteração anatómica conduz à drenagem deficiente do bacinete através do segmento aperistáltico, à hipertrofia muscular piélica e diminuição da filtração glomerular. A obstrução extrínseca, relacionada com vasos aberrantes, é responsável por 15% dos casos de obstrução da JUP.

No diagnóstico o renograma diurético representa o método de estudo mais utilizado para avaliação inicial e seguimento pós operatório.

Em relação à terapêutica da obstrução da JUP na criança, existem várias séries publicadas que sugerem uma abordagem conservadora, considerando contudo a cirurgia como tratamento de eleição quando a obstrução é funcionalmente significativa⁽¹⁻³⁾.

No adulto a etiologia da obstrução é ainda tema de controvérsia, existindo várias causas como a estenose intrínseca, as anomalias de inserção, aderências e fibrose. Todavia, a maioria dos estudos considera que a existência de vasos aberrantes (“crossing vessels”) representa um papel primordial na sua etiologia⁽⁴⁻⁶⁾.

Há vários estudos e técnicas para o diagnóstico de vasos aberrantes, diferindo contudo na sensibilidade, especificidade e na invasibilidade: a angiografia⁽⁷⁾ é invasiva para ser usada por rotina e a sensibilidade é relativamente baixa; a ecografia endoluminal⁽⁸⁾ também é invasiva, depende do operador e é muito dispendiosa; a TAC espiral⁽⁹⁾, embora não invasiva expõe o doente a radiações que limitam o seu uso na avaliação do seguimento; o eco-doppler realçado com contraste⁽¹⁰⁾ é uma técnica não invasiva, acessível, pode ser repetida sempre que necessário, tem uma sensibilidade de 95%, uma especificidade de 100% e além disso pode avaliar o grau de obstrução determinando o índice de resistividade.

O renograma diurético é o estudo funcional não invasivo de eleição nos doentes com hidronefrose por aparente obstrução da junção ureteropielica. O teste de Whitaker está reservado para os doentes cujo diagnóstico é duvidoso^(11, 2, 3).

Tradicionalmente a terapêutica da obstrução da JUP é a cirurgia reconstrutiva aberta, pieloplastia de Anderson-Hynes⁽¹⁴⁾ cujos índices de sucesso a longo prazo no adulto e na criança têm sido superiores a 90%⁽¹⁵⁾. Contudo, tem uma morbidade significativa.

Na tentativa de diminuir esta morbidade operatória têm sido utilizadas outras terapêuticas alternativas minimamente invasivas, incluindo a endopielotomia anterógrada e retrógrada e ulteriormente o Acucise®. A abordagem endourológica está baseada no conceito da ureterotomia intubada, originalmente descrita por Albarran⁽¹⁶⁾ em 1903 e posteriormente popularizada por Davis⁽¹⁷⁾ em 1943. Em 1983 Wickham¹⁸ publicou a primeira série de pielólise em que a junção era abordada por acesso percutâneo do rim; paralelamente surge o desenvolvimento da ureterorenoscopia com as primeiras publicações de endopielotomias retrógradas em 1986⁽¹⁹⁾.

Todas estas terapêuticas demonstraram uma diminuição da morbidade pós operatória comparada com a pieloplastia aberta^(15, 20), contudo estas técnicas têm um índice de sucesso menor (70-88%) e um risco acrescido de hemorragia⁽²⁰⁾.

	Variação / %	
Idade (variação)	38	16-54
Sexo (M/F)	8M:5F	61,5%:38,5%
Lateralidade	6 Dta / 7 Esq	48%/54%
Abordagem	-	
Primária (%)	10	78%
Secundária(%)	3	22%
Etiologia	-	
Crossing vessel	9	70%
Estenose intrínseca	4	30%

Quadro 15- Pieloplastia: Dados demográficos

A pieloplastia laparoscópica é confrontada com o objectivo de duplicar o sucesso da cirurgia clássica, oferecendo as vantagens já conhecidas das técnicas minimamente invasivas. Coube a Schuessler⁽²¹⁾ em 1993 o mérito de a descrever pela primeira vez, aplicando-a a cinco doentes com obstrução da JUP.

2. Material e métodos

No Serviço iniciámos esta técnica em 1998 e utilizamo-la em doentes seleccionados com obstrução da JUP primária ou secundária, quando na presença de bacinete volumoso ou redundante ou quando se prevê a existência de vasos aberrantes em que as outras técnicas endourológicas não permitem uma reconstrução adequada da junção.

De Outubro de 1998 a Abril de 2002 realizámos 13 ureteropieloplastias, em doentes cujas idade variava entre os 16 e os 54 anos. Houve um ligeiro predomínio de homens (8) e 5 mulheres. Em 10 a obstrução da JUP foi primária e em 3 foi secundária, após fracassos com Acucise[®] em dois casos e no outro endopielotomia retrógrada (Quadro 15).

Em 9 casos utilizámos a pieloplastia desmembrada de Anderson-Hynes e em 4 a técnica não desmembrada de Fenger⁽²²⁾. O tempo de seguimento médio é de 23 meses e 11 dos casos têm um “follow-up” superior a 12 meses (variação entre 5 e 42 meses).

3. Técnica

Com o doente sob anestesia geral e em posição de litotomia, procedemos à realização da pielografia

retrógrada, colocação de um catéter duplo J e sonda vesical.

Reposicionamos o doente em decúbito lateral a 60º e fixamo-lo com fita adesiva à mesa operatória.

Introduzimos o 1º trocar pela técnica de Hasson a nível paraumbilical e colocamos mais duas portas, uma de 5 mm na linha média entre o umbigo e o apêndice xifoide e uma de 10 mm no quadrante inferior homolateral (Fig.)

Fazemos uma incisão no peritoneu ao nível da goteira parieto-cólica, rebatemos o cólon e o rim medialmente e posteriormente procuramos o ureter que referenciamos com uma sutura transparietal para fazer tracção e facilitar a dissecação e isolamento ureteropielico. Nos casos em que identificamos vasos aberrantes e um bacinete redundante procedemos a secção e transposição ureteropielica, reconfiguração do bacinete e anastomose com sutura contínua com Vycril 4/0; nos casos em que detectamos um segmento estenótico, incisamo-lo longitudinalmente e anastomosamo-lo transversalmente com pontos simples de Vycril.

Mantemos o catéter duplo J previamente colocado durante 4 a 6 semanas, verificamos a hemostase, colocamos um dreno tubular na loca renal e encerramos os acessos na fáscia e pele.

O doente mantém a antibioterapia pré operatória e inicia a mobilização e dieta no dia seguinte. Habitualmente às 48 horas o doente está sem sonda vesical e sem dreno, deambula sem limitações, tendo alta no 4º dia, salvo quando ocorrem complicações.

4. Resultados

Em todos os doentes foi possível realizar a cirurgia proposta sem complicações major ou conversões.

Utilizamos a técnica de Anderson Hynes em 9 doentes, mimetizando o procedimento clássico. Em 4 doentes utilizamos a técnica de Fenger, que utiliza uma incisão longitudinal tal como foi descrita por Davis para a ureterotomia entubada. Contudo, a incisão é encerrada com várias suturas simples. Esta técnica foi popularizada na Europa há várias décadas e é particularmente adequada à laparoscopia, sendo útil na correcção de estenoses intrínsecas sem grande hidronefrose.

O tempo operatório médio foi de 205 minutos (165-290), excluindo a pielografia e cateterismo pré-

vios. As perdas de sangue variaram entre os 50 e 350 ml, média 200 ml (Quadros 15 e 16).

Com um tempo médio de seguimento de 23 meses, o controlo radiológico e renográfico aos 12 meses demonstrou em todos os doentes melhoria anatómica e funcional.

Embora o número de doentes da nossa série seja limitado, os resultados são sobreponíveis aos publicados noutras séries da literatura⁽²³⁻²⁷⁾.

5. Conclusões

Actualmente o número de procedimentos urológicos efectuado por laparoscopia é cada vez maior e na maioria são complexos, exigindo grande experiência e domínio da laparoscopia. A maioria dos urologistas não tem experiência nesta arte o que poderá comprometer a evolução da Urologia neste capítulo.

As técnicas endourológicas, endopielotomia anterógrada e retrógrada, embora pouco invasivas, apresentam índices de sucesso de 75 a 80%, estão associadas a um risco importante de hemorragia intraoperatória e não são adequadas no caso de existirem vasos aberrantes, devendo ser reservadas para doentes com estenoses intrínsecas, daí que o estudo pré operatório seja fundamental para a selecção da melhor técnica cirúrgica.

A pieloplastia laparoscópica demonstrou um índice de sucesso a médio prazo semelhante à cirurgia aberta, tem uma morbidade menor e pode ser utilizada perante qualquer etiologia.

Nefropexia laparoscópica

1. Introdução

A nefroptose é uma condição tipicamente diagnosticada na mulher asténica entre os 20 e os 40 anos de idade, com uma incidência 5 vezes maior na mulher e afectando predominantemente o lado direito (relação D/E de 4/1).

As indicações para cirurgia variaram ao longo do tempo e em função das técnicas disponíveis. A maioria dos urologistas tem hesitado em tratar o rim ptosado, devido à falta de reconhecimento do seu significado clínico, bem como à exagerada invisibilidade dos métodos terapêuticos convencionais. Apesar destas considerações, há doentes que saltam de urologista para urologista, com sintomas associados a esta patologia, até que algum a reconhece e trata.

	Variação / %	
Tempo operatório médio (min)	205	165-290
Perdas de sangue médias (ml)	200	50-350
Necessidades analgésicos opióides (dias)	1	1-2
Acesso transperitoneal	13	100%
Técnica		
Desmembrada	9	70%
Não desmembrada	4	30%
Tempo internamento (dias)	5	4-8
Complicações		
Major	0	0%
Minor		
Hemorragia	1	7%
Fuga urinária	1	7%
Infecção / bacterémia	1	7%

*exclui a UPR e o cateterismo

Quadro 16 – Pieloplastia - dados intraoperatórios

Baseados nestas considerações, utilizamos a técnica laparoscópica⁽⁴⁾ para tratarmos três doentes sintomáticas, evitando assim a abordagem cirúrgica clássica.

2. Material e métodos

Entre Janeiro de 1998 e Dezembro de 2001, tratamos três doentes com nefroptose, os quais apresentavam idades de 27, 32 e 33 anos, todas nulíparas, tipicamente magras, embora uma tivesse feito tratamentos de emagrecimento.

As queixas apresentadas eram dor lombar ou abdominal predominantemente após longos períodos de ortostatismo. O rim envolvido foi nos três casos o direito. Todas as doentes foram submetidas a UIV com películas em decúbito e de pé, ecografia, bem como cintigrafia dinâmica.

Na urografia verificamos em todos os casos uma descida do rim em ortostatismo superior a três corpos vertebrais. A ecografia não revelou alterações em nenhum doente. As indicações operatórias foram confirmadas pela cintigrafia dinâmica com MAG-3 com a doente nas posições de decúbito e sentada. Os índices de perfusão e função renal diferencial fo-

Idade	Rim	Sintomas	Estudo pré operatório	Tempo operatório	Tempo internamento	Follow up	Resultados
27	Dto	Dor	UIV/Eco/Cintilograma	82	3	42	Assintomática
32	Dto	Dor	UIV/Eco/Cintilograma	58	3	7	Assintomática
33	Dto	Dor	UIV/Eco/Cintilograma	93	4	26	Assintomática

Quadro 17– Nefropexia. Dados demográficos e operatórios

ram avaliados entre os 10-30 segundos e os 50-120 segundos após a injeção intravenosa de radiofármaco. A comparação dos dados obtidos com a doente na posição deitada e sentada revelaram um atraso de perfusão renal com o consequente decréscimo da função renal no rim afectado entre 7 a 20 % (média 12%).

3. Técnica operatória

Doente sob anestesia geral, em posição de flanco, com sonda nasogástrica e vesical.

Incisão de 1,5 cm a nível do umbigo, com abertura do peritoneu e colocação do trocar de Hasson. Inspeção da cavidade peritoneal e colocação de dois trocates na linha médio clavicular, um de 10 mm subcostal e outro de 12 mm ligeiramente abaixo do umbigo. Em casos ocasionais podemos ter necessidade de colocação de uma porta subcostal de 5mm na linha axilar média para afastamento do figado.

Incisão com tesoura monopolar da fáscia de Toldt e rebatimento do cólon, identificação do rim, com mobilização completa do mesmo após abertura da Gerota. Identificação e isolamento do ureter.

Colocação de rede de polipropileno para envolver e ajudar a fixar o rim aos músculos lombares, psoas e quadrado dos lombos, com ajuda de agrafes endohérnia ou então com sutura intracorpórea com Vycril 0.

Verificação da hemostase e da correcta fixação do rim. Em nenhum dos casos colocamos dreno.

4. Resultados

O tempo operatório médio foi de 78 minutos (58-93). Todas as doentes tiveram alta ao segundo dia, com mobilização no primeiro dia e necessidades mínimas de analgésicos. No “follow-up” realizado aos 6 meses, doze meses e depois anualmente, verificou-se que todas as doentes estavam assintomáticas. A urografia demonstrou a correcta drenagem e posição

do rim. Os resultados cosméticos foram considerados excelentes por todas as doentes (Quadro 17)

5. Conclusões

A nefropexia como tratamento da nefroptose sintomática é uma das cirurgias mais antigas efectuadas no rim⁽⁶⁾. A indicação cirúrgica só se coloca perante doentes seleccionados nos quais a nefroptose está associada à sintomatologia e em que os exames complementares suportem a decisão.

O passo mais importante da técnica é a nefrolise ou seja a exposição completa do rim dentro da fáscia de Gerota, livre de aderências ao peritoneu e em especial ao cólon.

Há diferentes técnicas laparoscópicas para a nefropexia, quer transperitoneais, quer retroperitoneais, bem como diferenças na fixação do rim aos músculos, embora todas elas revelem resultados semelhantes a curto prazo, faltando contudo estudos comparativos a longo prazo (Quadro 18).

Laparoscopia no tratamento da litíase Uretero e pielotomia Laparoscópica

1. Introdução

O tratamento da litíase sofreu uma revolução na década de 80, com o desenvolvimento da litotricia extracorporeal por ondas de choque e das técnicas endourológicas.

Com o advento da litotricia extracorporeal⁽¹⁾, da cirurgia percutânea⁽²⁾ e da ureterosopia⁽³⁻⁵⁾, a cirurgia aberta ficou limitada ao tratamento dos fracassos das técnicas minimamente invasivas.

Os esforços para reduzir a morbilidade associada à cirurgia aberta e os aperfeiçoamentos técnicos e tecnológicos da laparoscopia aumentaram o interes-

Grupo	Ano	Nº Doentes	Abordagem	Fixação	Follow up (meses)	Resultados
Hübner et al ⁸	1994	10	Laparoscópica Transperitoneal	Rede poligalactina	4-25	100% assintomáticos
Elashry et al ⁹	1995	6	Laparoscópica Transperitoneal	Quadrado lombar	11	100% assintomáticos
Fornara et al ¹⁰	1997	23	Laparoscópica Transperitoneal	Psoas/ quadrado lombar	13	95 % melhoria

Quadro 18– Nefropexia. Casuística internacional

se pela sua aplicação a todos os domínios da Urologia, incluindo a litíase⁽⁶⁻¹²⁾.

2. Material e métodos

De 1994 a 2002, seleccionámos 4 doentes para tratamento de cálculos por abordagem laparoscópica. Três cálculos foram do ureter, 1 lombar e dois pélvicos e um cálculo do bacinete.

Os sintomas de apresentação foram a dor, hematuria, febre ou insuficiência renal.

Os cálculos ureterais mediam entre 11 e 16 mm. O cálculo piélico media 45 mm e tratava-se de rim em ferradura, com o restante hemirrim com défice funcional significativo (função renal diferencial 19%).

Todos os cálculos foram confirmados por ecografia e urografia e tinham sido submetidos a procedimentos minimamente invasivos prévios. A litotricia extracorporeal fracassou em todos os cálculos, com uma média de 8000 disparos por cálculo. A ureterorenoscopia também fracassou nos cálculos pélvicos, num caso por inacessibilidade do cálculo devida a tortuosidade e inflamação e no outro porque o cálculo estava impactado e revestido por neomucosa ureteral.

3. Técnica

Utilizámos a abordagem transperitoneal em todos os casos. Com o doente em posição de flanco a 60º ou 45º conforme se tratava de cálculo renal ou do ureter lombar ou ureter piélico.

Sob anestesia geral, introduzimos o 1º trocar para a óptica de 0º, com a técnica aberta de Hasson a nível umbilical e sob visão colocamos duas portas a nível da linha médio clavicular homolateral; no caso de cálculo do ureter piélico utilizamos em geral mais uma porta ao nível da linha médio clavicular contralateral.

Para o ureter lombar e bacinete, abrimos a goteira parietocólica na linha avascular de Toldt, rebatemos medialmente o cólon e iniciamos a dissecação e identificação do ureter, que isolamos até à identificação e localização do cálculo.

No cálculo piélico, procedemos à dissecação do bacinete, efectuámos uma pielotomia transversal acima da junção que não permitiu a exérese do cálculo, devido ao volume deste. Recorremos ao uso da sonda de Lithoclast[®], introduzido através de uma das portas e sob visão procedemos à fragmentação do cálculo.

O controlo ecográfico por sonda translaparoscópica de 5-7,5 MHz permitiu verificar que a fragmentação e remoção do cálculo foi completa.

Finalmente colocamos um catéter duplo J nº 7 e encerramos a pielotomia com sutura intracorpórea de pontos separados de Vycril 3/0.

Nos cálculos do ureter a localização foi facilitada e conseguida por sonda ecográfica translaparoscópica que permitiu a realização da peritoneotomia sobre o cálculo.

Isolamos o ureter no segmento litiásico e procedemos a ureterolitotomia. Procedemos à lavagem do ureter e colocação de catéter duplo J e posterior encerramento da ureterotomia com 2 a 3 pontos separados de Vycril 3/0. Retiramos o cálculo por uma das portas e colocamos um dreno aspirativo.

4. Resultados

A remoção de cálculos por laparoscopia foi conseguida com êxito nos 4 doentes. Em nenhum dos casos ficaram cálculos residuais. O tempo cirúrgico foi variável em função da localização e volume do cálculo e dos meios utilizados para a sua localização. Não houve complicações relevantes, para além de íleo prolongado no doente com litíase piélica.

Idade	sexo	Nº cálculos/Tipo	Localização	Trat ^o prévio	Tempo cirúrgico	Internamento
32	M	Único 11 mm	Ureter lombar	LEOC	60	3 dias
47	F	Coraliforme 45 mm	Bacinete	LEOC	180	6 dias
51	F	Único 14 mm	Ureter pélvico	LEOC/URS	85	3 dias
63	M	Único 16 mm	Ureter pélvico	LEOC/URS	75	4 dias

Quadro 19 – Tratamento laparoscópico da litíase. Dados demográficos e operatórios

O tempo de internamento médio foi de 4 dias e o consumo de analgésicos limitado às primeiras 48 horas (Quadro 19).

5. Conclusões

O tratamento da litíase evoluiu da cirurgia aberta para as múltiplas opções minimamente invasivas, litotricia extracorporal por ondas de choque, ureterorenoscopia e cirurgia percutânea, com a reconhecida diminuição da morbidade⁽¹⁻⁵⁾. Contudo, verifica-se ainda a necessidade de recurso à cirurgia aberta quando as outras opções falham ou há necessidade de reparar alterações anatómicas associadas que estão na origem da litíase.

Nos últimos anos, a evolução técnica e tecnológica permitiram o recurso à laparoscopia, quer na cirurgia ablativa, quer reconstrutiva e concretamente em casos bem seleccionados de litíase⁽⁶⁻¹²⁾.

Tradicionalmente a abordagem cirúrgica dos cálculos é retroperitoneal^(9, 10), todavia, a abordagem laparoscópica transperitoneal permite maximizar o campo cirúrgico e uma melhor visualização das referências anatómicas.

Ureterostomia Cutânea retroperitoneoscópica

1. Introdução

A uropatia obstrutiva é um problema relativamente frequente nas doenças neoplásicas localmente avançadas ou como sequela de tratamentos radioterapicos. Sem a resolução da obstrução, a progressão para uremia, coma e morte precoce serão inevitáveis.

A decisão de derivar ou não é muitas vezes controversa e influenciada pela idade do doente, doenças associadas, prognóstico e sobrevida esperada da doença.

A escolha do tipo de derivação depende de várias condições do doente como sejam: hidronefrose uni ou bilateral, insuficiência renal aguda progressiva ou anúria, bem como tempo de sobrevida.

A ureterostomia cutânea, usada frequentemente no passado, foi recentemente substituída pela nefrostomia percutânea, por ser menos invasiva. Contudo, os tubos de drenagem externa obstruem e deslocam-se frequentemente, causando vários problemas com a sua manutenção.

A introdução da laparoscopia e em particular da retroperitoneoscopia levou-nos a reconsiderar a ureterostomia cutânea para situações de obstrução ureteral devida a carcinomas pélvicos avançados⁽¹⁾.

2. Material e métodos

No Serviço, entre 1997 e 2001, realizamos esta técnica em 6 doentes, com obstrução ureteral bilateral. Tratava-se de 2 doentes com carcinoma da próstata, dois com carcinoma do recto e duas doentes com carcinoma do colo uterino.

Em 4 casos efectuámos uma ureterostomia cutânea bilateral e em dois casos foi efectuada unilateralmente, sendo em todas por abordagem retroperitoneoscópica. A decisão da uni ou bilateralidade foi ponderada quando os ureteres não estavam completamente ocluídos ou nos casos de fístula vesico-vaginal pós rádica em doentes com carcinoma do colo do útero em que foi a única forma de tornar a vida socialmente aceitável.

Em ambas as doentes com carcinoma do colo uterino e fístula vésico-vaginal foi tentada previamente a resolução com nefrostomia percutânea, mas apenas com relativa melhoria, mantendo uma vida socialmente inaceitável, dolorosa e angustiante.

Nos quatro restantes doentes foram colocados catéteres duplo J por via anterógrada ou retrógrada, contudo com sucesso relativo, mantendo sintomas

Idade	Diagnóstico	Tto Prévio	Uni/Bilat	Cret pré Op	Abordagem	Tempo Op	Tempo Int	Tempo F.up
40 M	Ca recto	Cateterismo 2 J	Bilat	2,6	Retroper	105	3	20 M
65 M	Ca recto	Cateterismo 2 J	Unilat	4,2	Retroper	42	2	18 M
75 M	Ca próstata	Cateterismo/ Nefr	Unilat	3,9	Retroper	36	2	40 M
68 M	Ca próstata	Nefrost Perc	Bilalt	2,7	Retroper	90	2	21 M
39 F	Ca colo utero	Nefrost Perc	Bilat	8,4	Retroper	85	3	13 M
41 F	Ca colo utero	Nefrost Perc	Bilat	6,5	Retroper	82	5	16 M

Quadro 20 – Ureterostomia cutânea retroperitoneoscópica. Casuística, dados demográficos e de follow-up

irritativos vesicais marcados, sucedendo-se a substituição frequente por obstrução, que levaram a encerrar uma solução definitiva e o menos traumática possível (Quadro 20).

3. Técnica operatória

A técnica retroperitoneoscópica foi descrita por Gaur e modificada por Rassweiler.

O doente é colocado em posição de lombotomia. Fazemos uma incisão de 2 cm na extremidade da 12^a costela, procedemos à dissecação roma com ajuda de afastadores em S e da ponta do dedo indicador, afastando o tecido céluo-adiposo e muscular. Após abertura da fásia lombodorsal, continuamos a dissecação com o rebatimento do peritoneu medialmente, de forma a obtermos o maior espaço possível. Quando o campo é suficiente, colocamos o primeiro trocar e iniciamos a insuflação com CO₂. Nas situações em que o espaço obtido com a digitodissecação é limitado, introduzimos um balão hidrodissessor, produzido com um dedo de luva nº 8, fixado à extremidade de um trocar de 10 mm, através do qual introduzimos soro e sob visão vamos distendendo progressivamente o espaço e identificando as referências anatómicas. Quando a dimensão do campo de trabalho é adequada, mantemos o balão hidrodistendido durante 5 minutos para fazer hemostase de pequenos vasos, sendo substituído após descompressão por um trocar de Hasson que fixamos à pele e através do qual insuflamos CO₂ a uma pressão de 12 a 15 mm Hg. Colocamos as portas de trabalho sob visão ou com digitopalpação, posicionando uma no local destinado previamente à ureterostomia e outro acima da crista ilíaca. Uma vez identificado o ureter, procede-se à libertação proximal e distal, laqueando-se o topo distal e exteriorizando-se o proximal pela

porta de 5mm. Diminuímos a pressão do retroperitoneu para 5 mmHg e verificamos a hemostase. Colocamos um dreno aspirativo exteriorizando-se pela outra porta e suturamos o ureter à pele.

4. Resultados

Todos os procedimentos foram efectuados sob anestesia geral. Em todos foi bem sucedido sem quaisquer complicações intraoperatórias.

O tempo operatório médio foi de 73 minutos, com uma variação entre 36 e 105 minutos, sendo obviamente mais curta em casos de unilateralidade. Em nenhum dos casos houve perdas sanguíneas relevantes ou transfusão. O pós operatório decorreu sem complicações significativas e as necessidades analgésicas foram diminutas.

O tempo de internamento variou entre os 2 e os 5 dias, dependendo das condições gerais e da função renal.

Todos os doentes estão vivos actualmente e com valores de função renal normais. Todos os doentes mantêm a ureterostomia entubada, sem ter ocorrido em nenhum deles estenose do estoma.

5. Conclusão

As técnicas percutâneas simplificaram muito as derivações e reduziram significativamente a morbidade e mortalidade das derivações cirúrgicas convencionais, de 40 para 11 %⁽³⁾.

A ureterostomia cutânea efectuada por laparoscopia ou melhor por retroperitoneoscopia, rivaliza actualmente com a nefrostomia percutânea, apresentando esta os inconvenientes da drenagem incompleta de urina.

No que diz respeito à qualidade de vida, a ureterostomia cutânea, com o estoma colocado ante-

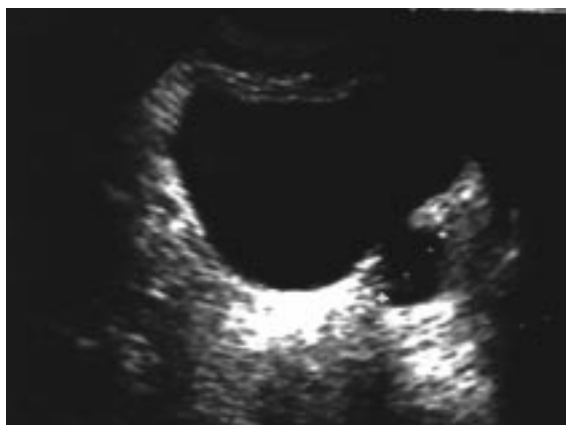

Fig. 8 - Divertículo vesical (ecografia)

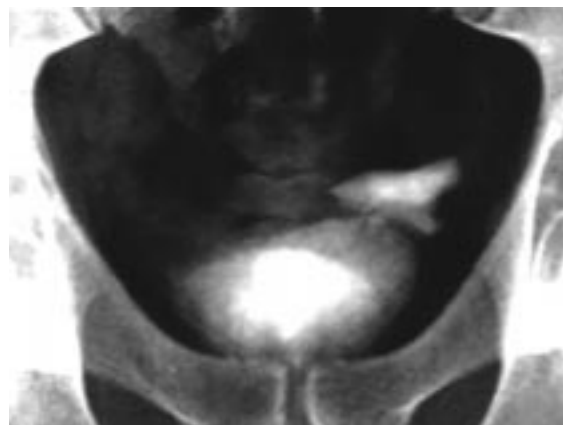


Fig. 9 - Divertículo vesical (cistograma)

riormente, é melhor tolerada do que um tubo de nefrostomia saindo pelo flanco, com o risco de obstrução, deslocamento ou exteriorização⁽⁴⁾.

Diverticulectomia vesical

1. Introdução

A laparoscopia teve uma explosão meteórica desde que Clayman⁽¹⁾ efectuou a primeira nefrectomia laparoscópica em 1990. Hoje em virtude dos avanços técnicos e tecnológicos, efectivamente não parecem existir barreiras intransponíveis para esta técnica, que inicialmente se limitava ao diagnóstico, posteriormente a procedimentos de exérese. Finalmente mesmo os processos reconstrutivos mais complexos são abordados por esta técnica.

Os divertículos vesicais não escaparam à regra e utilizámos esta técnica em 1995 para o tratamento de um divertículo vesical paraureteral esquerdo.

2. Material e métodos

Tratava-se de um homem de 26 anos de idade, raça branca, com episódios frequentes de infecções urinárias baixas acompanhadas de polaquiúria, disúria, dor suprapúbica e hematória.

Nos antecedentes não existiam problemas relevantes.

Os estudos complementares de diagnóstico revelavam várias infecções urinárias por *Escherichia coli* que cediam ao tratamento com cotrimoxazol. A ecografia vesical e a urografia demonstravam um aparelho alto normal e a nível vesical um divertículo de 6 x 3 cm na parede posterior, paraureteral esquerdo (Fig. 8 e 9). A cistografia demonstrou uma uretra e próstata

normais, bexiga com relevo mucoso normal e um divertículo na parede posterior, lateral e superior ao orifício ureteral esquerdo, de colo estreito e sem alterações endoluminais.

A cistografia retrógrada demonstrou uma bexiga de contornos normais, com preenchimento do divertículo, que se mantinha parcialmente cheio após a micção. Não se verificou existência de refluxo véscio-ureteral activo ou passivo.

Decidimos proceder à remoção do divertículo por laparoscopia, com abordagem transperitoneal.

3. Técnica

Sob anestesia geral e em posição de litotomia realizámos o primeiro passo da cirurgia que foi a cistoscopia e colocação de fio guia metálico rígido no lúmen do divertículo, fixo a sonda vesical para drenagem da bexiga.

Seguidamente, após colocação de sonda nasogástrica, reposicionamos o doente em decúbito dorsal e Trendelenburg a 30°, procedemos a colocação do 1º trocar de Hasson a nível umbilical. Inspeccionamos a pelve e sob visão introduzimos um trocar de 5mm em cada fossa ilíaca e um trocar de 10/11mm a nível para-rectal direito.

Efectuamos uma peritoneotomia na primeira prega peritoneal e procedemos a dissecação da parede posterior da bexiga, identificando canais deferentes, ureteres, vesícula seminal e divertículo, que estava procidente em virtude da colocação prévia do fio guia.

Procedemos à sua dissecação, com extremo cuidado para não lesar o ureter adjacente, isolamento até ao colo após afastamento e separação de fibras

musculares do detrusor. Uma vez isolado na totalidade, ressecamos e removemos o divertículo através de uma das portas de 11 mm. Procedemos ao encerramento da bexiga com sutura intracorpórea de Vycril 2/0 e verificação completa da impermeabilidade da mesma após repleção vesical. Finalmente verificamos a hemostase e encerramos a peritoneotomia com clips após colocação de dreno aspirativo.

4. Resultados

O tempo cirúrgico total dispendido com este procedimento foi de 155 minutos e a perda de sangue diminuta, 120 ml. As necessidades de analgésicos foram escassas e limitadas ao uso de AINE's nas primeiras 24 horas.

A duração do internamento e sondagem vesical foram de 4 dias, não tendo resultado qualquer distorção músculo-cutânea.

Durante os cinco anos de seguimento, não teve recorrências das infecções urinárias baixas ou episódios de pielonefrite (Fig. 10).

5. Conclusão

Os divertículos vesicais podem ser congénitos ou adquiridos e ocorrer em qualquer ponto da bexiga⁽²⁾. Os divertículos adquiridos representam a herniação da mucosa através duma zona de musculatura deficiente, na presença de uma pressão vesical elevada e obstrução anatómica ou funcional, infravesical. Os divertículos congénitos são frequentes nas crianças e a sua existência não é devida a uma pressão intravesical aumentada, ocorrendo nos locais de maior fragilidade da musculatura vesical, como seja o hiato ureteral^(3, 4, 5).

Os divertículos pequenos podem justificar tão somente o tratamento da causa; os grandes, dado serem desprovidos de musculatura não esvaziam e com a consequente estase, favorecem a ocorrência de infecções urinárias, cálculos ou a transformação neoplásica⁽⁶⁾.

O tratamento cirúrgico dos divertículos vesicais foi descrito pela primeira vez por Czerny em 1897⁽⁶⁾. Há várias técnicas para o seu tratamento que podem ser divididas em três grupos: extravesical, intravesical e transuretral.

As técnicas transuretrais para ressecção do colo diverticular e fulguração da mucosa tem sido utilizada para divertículos adquiridos de pequenas ou médias dimensões, aliadas à desobstrução baixa.

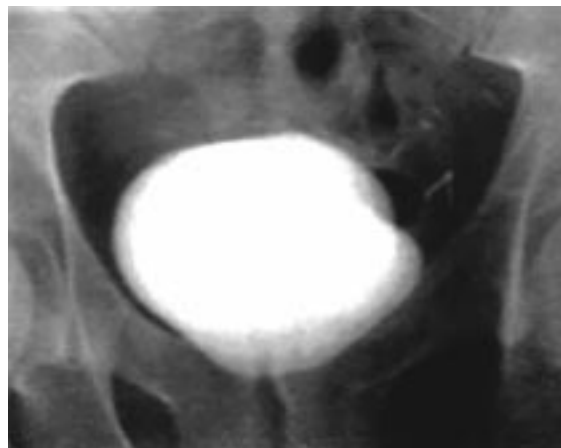


Fig. 10 - Cistograma pós-operatório

As técnicas cirúrgicas abertas intra ou extra-vesicais estão associadas a uma morbidade intraoperatória não negligenciável, com riscos de lesão das estruturas adjacentes, ureter, recto, deferentes, vesículas seminais, além de morbidade pós-operatória significativa.

Com o advento da laparoscopia os divertículos vesicais pode ser tratados de forma mais precisa e meticulosa, em virtude da magnificação proporcionada pela laparoscopia, bem como com menor agressividade e morbidade⁽⁷⁾.

Colposuspensão laparoscópica

1. Introdução

A incontinência urinária assume um estatuto de problema de saúde pública pela sua elevada prevalência na população. Na mulher entre os 17 e os 65 anos a sua prevalência é assustadora, com índices que variam entre os 21 e 53%, sendo a sua principal causa a incontinência urinária de esforço⁽¹⁾.

A continência urinária depende do correcto funcionamento da unidade uretroesfincteriana, constituída pela musculatura lisa do colo vesical e uretra, músculo estriado externo, coaptação adequada da mucosa da uretra, suporte uretral e do pavimento pélvico.

A incontinência urinária de esforço resulta de uma anomalia isolada ou combinada de um ou mais dos elementos da unidade uretroesfincteriana e poderá ser classificada de acordo com o defeito subjacente.

A primeira classificação foi desenvolvida por Bailey⁽²⁾ e posteriormente modificada por Green⁽³⁾.

	Média / Nº	Varição / %
Idade (média)	53	32-74
Paridade (média)	1.9	1-6
IMC (média)	17.2	14-25
Estudo urodinâmico (Nº)	19	31%
Cirurgia prévia para IUE (Nº)	7	12%
Cirurgia abdominal (Nº)	6	10%

Quadro 21 – Colpossuspensão laparoscópica. Dados demográficos

Blaivas⁽⁴⁾ propôs a estratificação da incontinência urinária de esforço (IUE), secundária à hiper mobilidade uretral em três tipos: tipo I nas doentes com IUE demonstrável quando a descida rotacional do ângulo uretrovesical fosse menor que 2 cm, tipo II quando a descida fosse maior que 2 cm e do tipo III ou por insuficiência intrínseca do esfíncter (IIE), quando o colo vesical e uretra estão abertos em repouso e na ausência de contracção do detrusor.

Inicialmente pensou-se que a diferenças entre tipo I e II fossem importantes, contudo verificou-se que não tinha importância em relação à determinação do tratamento, mas pelo contrário, o reconhecimento do tipo III ou por IIE, uma entidade separada, tinha implicações na decisão terapêutica⁽³⁾.

Há várias modalidades terapêuticas não cirúrgicas para a IUE, desde exercícios pélvicos, estimulação eléctrica, biofeedback, vários tipos de aparelhos, farmacoterapia, sendo de salientar que nos EUA, em 1994, os custos destas terapêuticas excederam substancialmente os das terapêuticas cirúrgicas.

A terapêutica cirúrgica é o pilar do tratamento da IUE^(6,9). Há mais de 100 técnicas cirúrgicas mas podemos sintetizá-las em 4 grupos principais: plicatura vaginal do colo vesical com sutura da fásia pubo-cervical (técnica de Kelly^(7,8)), suspensão do colo vesical com agulha (técnicas de Pereyra, Stamey, Raz, Gittes⁽⁹⁻¹³⁾), as técnicas retropúbicas (Marshall-Marchetti-Krantz, Burch^(14,15)) e os slings suburetrais⁽¹⁶⁻¹⁸⁾, originalmente descritos para o tratamento da IUE tipo III.

O objectivo fundamental de qualquer terapêutica cirúrgica para correcção da IUE é a erradicação da perda de urina, manter o sucesso a longo prazo, minimizar a morbilidade, ter a possibilidade de cor-

rigir defeitos concomitantes como o cistocele, rectocele, enterocele, prolapso uterino, que também estão associados à falência do pavimento pélvico.

A preferência por uma ou outra técnica depende de vários factores como sejam: experiência, especialidade envolvida ou familiaridade com a anatomia da região, IUE primária ou recorrente, possibilidade de procedimentos cirúrgicos associados, situação que produziu resultados desastrosos com algumas técnicas.

A selecção da técnica cirúrgica deve ter em consideração os resultados a médio e longo prazo, 5 e 10 anos e ficou claramente demonstrado que as técnicas retropúbicas e particularmente a operação de Burch produzia os melhores resultados⁽¹⁹⁾.

Nos últimos anos o interesse pelas técnicas minimamente invasivas conduziu à utilização da laparoscopia no tratamento da IUE, mimetizando a técnica clássica de Burch, considerada o “gold standard”. O objectivo é manter ou melhorar os resultados e minorar a morbilidade e tempo de convalescença.

2. Material e métodos

De 1994 a 1998 realizámos a técnica de Burch laparoscopicamente por abordagem pré-peritoneal em 58 doentes com incontinência urinária de esforço.

A selecção das doentes foi feita com base na história clínica, exame físico, teste de Marshall, da cotonete e estudo urodinâmico. Este foi realizado nas doentes com procedimentos cirúrgicos prévios para a IUE ou quando a história clínica revelou sintomas urinários de instabilidade vesical.

A idade média das doentes foi de 53 anos, sendo 41 pós menopausicas e 17 pré menopausicas. Em relação à paridade, a média foi de 1,9 e o índice de massa corporal de 17,2. Em 13 doentes havia procedimentos cirúrgicos prévios, 7 para tratamento da IUE e 6 com outros procedimentos abdominais (Quadro 21).

3. Técnica

Sob anestesia geral, introduzimos uma sonda vesical, posicionamos a doente em decúbito dorsal com as pernas em abdução e inclinamos a mesa em Trendelenburg a 15º.

Efectuamos uma incisão de 2 cm na linha média, 2 a 3 cm abaixo do umbigo, abrimos a fásia dos rectos abdominais por forma a introduzir o dedo

	Nº doentes	Curadas (%)	Fracasso (%)	Falta seguimento (%)
12 meses	47	89	11	19
24 meses	38	79	21	34
36 meses	29	76	24	50

Quadro 22 – Colpossuspensão laparoscópica. Resultados

indicador no espaço retropúbico que distendemos com a ajuda de balão hidrodissector, construído com dedo de luva fixado à extremidade de um trocar de 10mm. Durante a preparação do campo cirúrgico com este hidrodissector, vamos visualizando à transparência através da luva as referências anatómicas da área, púbis, ligamentos de Cooper, bexiga e quando o campo é suficiente, iniciamos o procedimento propriamente dito. Introduzimos duas portas de trabalho de 10 mm no espaço retropúbico através dos quadrantes inferiores do abdómen, procedemos a lipoadesiolise dos ligamentos de Cooper e fásia endopélvica de cada lado do colo vesical, facilitada pela elevação da parede vaginal. Colocamos dois retalhos de rede de polipropileno de 2 x 3 cm que interpomos e fixamos a cada lado entre a vagina e o ligamento de Cooper, que fará a sustentação do colo vesical e uretra.

A fixação da rede poderá ser efectuada de várias formas: pontos simples intracorpóreos, agrafes “Endohernia®”, com fio metálico enrolado “Tacker®” ou “Endostitch®”. Finalmente, verificamos a hemostase e introduzimos um dreno aspirativo por uma das portas, encerrando a aponevrose e todos os acessos.

4. Resultados

Das 58 doentes submetidas a Burch laparoscópico, houve uma conversão para cirurgia aberta por laceração peritoneal durante a hidrodissocção. As restantes foram seguidas regularmente aos 12, 24 e 36 meses, cujos índices de cura, fracasso ou perda de seguimento são apresentados no Quadro 22.

O tempo operatório médio foi de 75 minutos e as perdas de sangue de 70 ml. O tempo médio de internamento e cateterismo vesical foram respectivamente de 3 e 2 dias.

Nenhuma das doentes teve retenção urinária ou resíduo vesical superior a 100 ml no 3º dia pós operatório. Não houve complicações maior e o índice de complicações minor foi de 5,1% (Quadro 23).

5. Conclusões

Está provado que as técnicas retropúbicas de suspensão vesical são as mais eficazes a longo prazo no tratamento da incontinência urinária por hiper-mobilidade uretral⁽¹⁹⁾.

A introdução da laparoscopia no armamentarium cirúrgico da IUE com o intuito de combinar o sucesso da cirurgia clássica com as vantagens da menor morbilidade e invasividade teve uma grande apetência na década de 90, com vários autores a apresentarem resultados excelentes a curto prazo, contudo, na avaliação dos resultados a médio prazo, verificou-se um declínio continuado nos índices de continência⁽²⁰⁻²³⁾.

A reflexão sobre esta matéria leva-nos a considerar que a grande variabilidade na execução da técnica, tipo de acesso, meios de suporte e fixação e grau de tensão, bem como a coexistência de um certo grau de disfunção esfínteriana intrínseca poderá estar na origem destes resultados. Alguns investigadores advogam o uso dos slings em todos os doentes com IUE por forma a melhorar os índices de sucesso^(24, 25).

Com efeito, no final dos anos 90, o desenvolvimento de um sling suburetral auto-retentivo, apli-

	Média	Varição / %
Tempo operatório (min)	75	40-105
Perda sangue (ml)	70	25-130
Tempo internamento (dias)	3	1-7
Dias de cateterização	2	1-6
Complicações minor	3	5,1
Complicações major	0	0
Conversões	1	1,7

Quadro 23 – Colpossuspensão laparoscópica. Dados intra e pós operatórios

cado sob anestesia local e em regime ambulatorio, levou ao abandono definitivo da laparoscopia no tratamento cirurgico da incontinência urinária^(24, 25).

Varicocelectomia laparoscópica

1. Introdução

O varicocele é devido à incompetência ou ausência de valvas nas veias testiculares⁽¹⁾ e/ou ao aumento da pressão hidrostática⁽²⁾. A incidência do varicocele no adolescente e no adulto jovem é de 15 a 20%^(3, 4).

É na fertilidade humana que o estudo e tratamento do varicocele assume maior importância. O varicocele está associado a determinadas anomalias morfológicas do seminograma (padrão de stress), muito embora não sejam exclusivas desta patologia.

A cirurgia do varicocele está indicada quando está associada a alterações da fertilidade, atraso do crescimento testicular ou a orquialgia.

O método ideal para a laqueação das veias espermáticas ainda é assunto de controvérsia.

Actualmente as laqueações inguinais altas são as abordagens preferidas⁽⁵⁾. Ambas as técnicas estão associadas a um desconforto pós operatório significativo que impede o retorno rápido à actividade habitual.

A embolização transvenosa percutânea da veia espermática interna tem sido preferida por vários autores como alternativa à cirurgia^(6, 7). Esta abordagem, embora atractiva tem várias desvantagens. Mesmo em mãos experimentadas o índice de insucessos é significativo, além da possibilidade de migração do material embolizante ou perfuração da parede dos vasos⁽⁸⁾.

O desenvolvimento e expansão da laparoscopia conduziram à utilização desta técnica para laqueação alta da veia espermática, com várias vantagens sobre a técnica clássica. Permite com o mesmo "set-up" o tratamento do varicocele uni ou bilateral, sendo uma técnica microscópica, possibilita a laqueação eficaz e segura da(s) veia(s) e a identificação da artéria espermática interna. Diminui significativamente a morbidade e o tempo de convalescença.

2. Material e métodos

De Abril de 1994 a Julho de 2002 realizámos a correcção laparoscópica de varicocele a 87 doentes.

A idade média dos doentes foi de 22,3 anos, com variação entre os 16 e os 52 anos. O diagnóstico foi

baseado no exame físico e eco-doppler. Classificamos os varicoceles em três graus, baseados nos critérios de Lyon⁽⁹⁾ e de Hirsh⁽¹⁰⁾.

Em 42 doentes os varicoceles eram bilaterais e em 45 unilaterais à esquerda. O grau do varicocele do lado esquerdo foi grau III em 44, grau II em 27 e grau I em 16 casos; do lado direito foram 6 grau III, 15 grau II e 21 grau I.

As indicações para a cirurgia foram a atrofia/dismorfia testicular em 17, a infertilidade em 67, demonstrada por análise seminal revelando oligoastozoospermia (concentração de espermatozoides <20 milhões/ml, motilidade <40% e morfologia anormal > 50%) e a orquialgia em três doentes.

3. Técnica

Todos os procedimentos foram realizados sob anestesia geral, por abordagem transperitoneal. Introduzimos sonda para descompressão vesical.

Utilizamos a técnica aberta "minilaparotomia" de Hasson para o primeiro trocar, através do qual introduzimos a óptica de 0º, e visualizamos a cavidade abdominal. Colocamos o doente em Trendelenburg para deslocar o intestino em sentido cefálico. Sob visão introduzimos 2 portas de trabalho de 5 mm, uma de cada lado do umbigo, no cruzamento com a linha médio-clavicular. Identificamos os vasos espermáticos ao nível do orifício inguinal interno, incisamos o peritoneu lateralmente e com dissecação roma separamos o peritoneu e a gordura dos vasos espermáticos. Procedemos à identificação, separação e preservação da artéria espermática interna. As veias são isoladas e duplamente clipadas e seccionadas. Procedemos de igual modo para o lado oposto nos os casos de bilateralidade. Verificamos a hemostase após descompressão do CO₂, para uma pressão de 6 mm Hg. Encerramos as portas de acesso abdominal.

4. Resultados

O tempo operatório médio foi de 30 minutos, variando entre os 15 e os 85 minutos, sendo o tempo médio para os unilaterais de 15 minutos e para os bilaterais de 35 minutos. O tempo médio de internamento foi de 36 horas e o recurso aos analgésicos (AINEs) limitado às 24 horas.

As complicações foram pneumoescroto em três doentes, que resolveu com compressão escrotal. Não houve lesões viscerais ou vasculares e a artéria

espermática foi poupada em todos os procedimentos.

Repetimos o seminograma em todos os doentes subférteis 4 a 6 meses após a operação e comparamos os parâmetros pré e pós operatórios. Obtivemos uma melhoria média do nº de espermatozoides de 19 para 33 milhões/ml; na motilidade de 30 para 42 % e uma queda nas formas anormais de 70 para 45%. Obtivemos um índice de paternidade de 26,8%.

O eco-doppler demonstrou o desaparecimento do refluxo venoso em todos os casos.

5. Conclusão

A cirurgia do varicocele deve descomprimir completamente as veias dilatadas (muitas vezes bilateralmente), minimizando as lesões colaterais das artérias e linfáticos, preservar a irrigação testicular, ser minimamente invasiva, permitindo o retorno precoce à actividade física normal.

Historicamente a cirurgia com laqueação alta tem sido bem sucedida, mas associada a morbilidade.

A embolização percutânea tem um índice de sucessos elevado, mas não está isenta de riscos de migração do material embolizante ou perfuração venosa e necessidade de um radiologista com experiência na técnica^(7, 8).

A necessidade de varicolectomia bilateral tornou-se mais evidente nos trabalhos de Brown⁽¹¹⁾. A incidência de doença bilateral foi de 15%, contudo vários investigadores detectaram índices de varicocele bilateral de 60 %^(12, 13, 14), sugerindo que a persistência da infertilidade poderia ser resultante da existência de varicocele clinicamente não detectado.

Amelar e Dubin sublinhavam a importância da doença bilateral, notando que em 870 varicolectomias, 51 % foram por doença bilateral⁽¹⁵⁾.

Na nossa série a percentagem foi semelhante, 48%. Na varicolectomia bilateral por via clássica, os doentes estão sujeitos a duas incisões cirúrgicas, com o conseqüente aumento da morbilidade, desconforto e convalescença. A técnica laparoscópica evita este problema, permitindo um retorno à actividade física habitual às 48 horas e uma dissecação microscópica com preservação da artéria espermática, com redução significativa do risco de atrofia testicular.

Se juntarmos ao exposto a necessidade do treino dos internos, encontramos concerta razões para o tratamento do varicocele por via laparoscópica.

Laparoscopia no testículo não palpável

1. Introdução

O testículo criptorquídico é uma das anomalias congénitas mais frequentes, afectando cerca de 3 % dos recém nascidos de termo. Pelo ano de vida a incidência é de 0,7 a 1 %⁽¹⁾. A maioria dos testículos são palpáveis ao longo do trajecto normal de descida, contudo, 20 % dos testículos criptorquídicos não são palpáveis⁽²⁾.

Dos testículos não palpáveis, 5 a 32 % são bilaterais, representando cerca de 0,6 % dos doentes submetidos a correcção cirúrgica por criptorquidia⁽³⁻⁶⁾.

O testículo não palpável (TNP) tem um risco aumentado de malignização, infertilidade, malformação epididimária e insucesso terapêutico em relação ao testículo palpável.

A avaliação do testículo não palpável deve incluir a história clínica, o exame físico, estudos imagiológicos e analíticos e a exploração cirúrgica.

A história e o exame físico têm um papel de grande importância no estudo do TNP. Os estudos imagiológicos (eco⁽⁷⁻⁹⁾, TAC⁽¹⁰⁻¹⁵⁾, RMN⁽¹⁶⁻¹⁹⁾, angiografia⁽²⁰⁾) podem ajudar a localizar o testículo mas não obviam a necessidade de exploração cirúrgica. Um estudo imagiológico negativo não implica a inexistência de gónada intraabdominal ou inguinal. Os estudos laboratoriais não têm qualquer valor no caso de TNP unilateral. Nos casos de bilateralidade e/ou hipospádias devemos excluir um intersexo com o estudo do cariótipo, ecografia pélvica (para avaliar estruturas müllerianas), o teste de estimulação com gonadotrofina coriónica (HCG⁽²¹⁾) e o doseamento sérico de substância inibidora mülleriana (MIS⁽²²⁾).

Cortesi foi o primeiro a descrever a utilidade da laparoscopia na localização do testículo não palpável⁽²³⁾. Desde então esta técnica generalizou-se e é hoje a modalidade preferida para o diagnóstico e tratamento do TNP.

A laparoscopia define a anatomia intraabdominal com um índice de fiabilidade de 99%⁽²⁴⁾. Além do diagnóstico, permite a realização com êxito da orquidopexia e da orquidectomia⁽²⁵⁻²⁷⁾.

2. Material e métodos

De Junho de 1994 a Julho de 2002, utilizámos uma abordagem laparoscópica para o diagnóstico e tratamento do TNP em 39 doentes, com idades com-

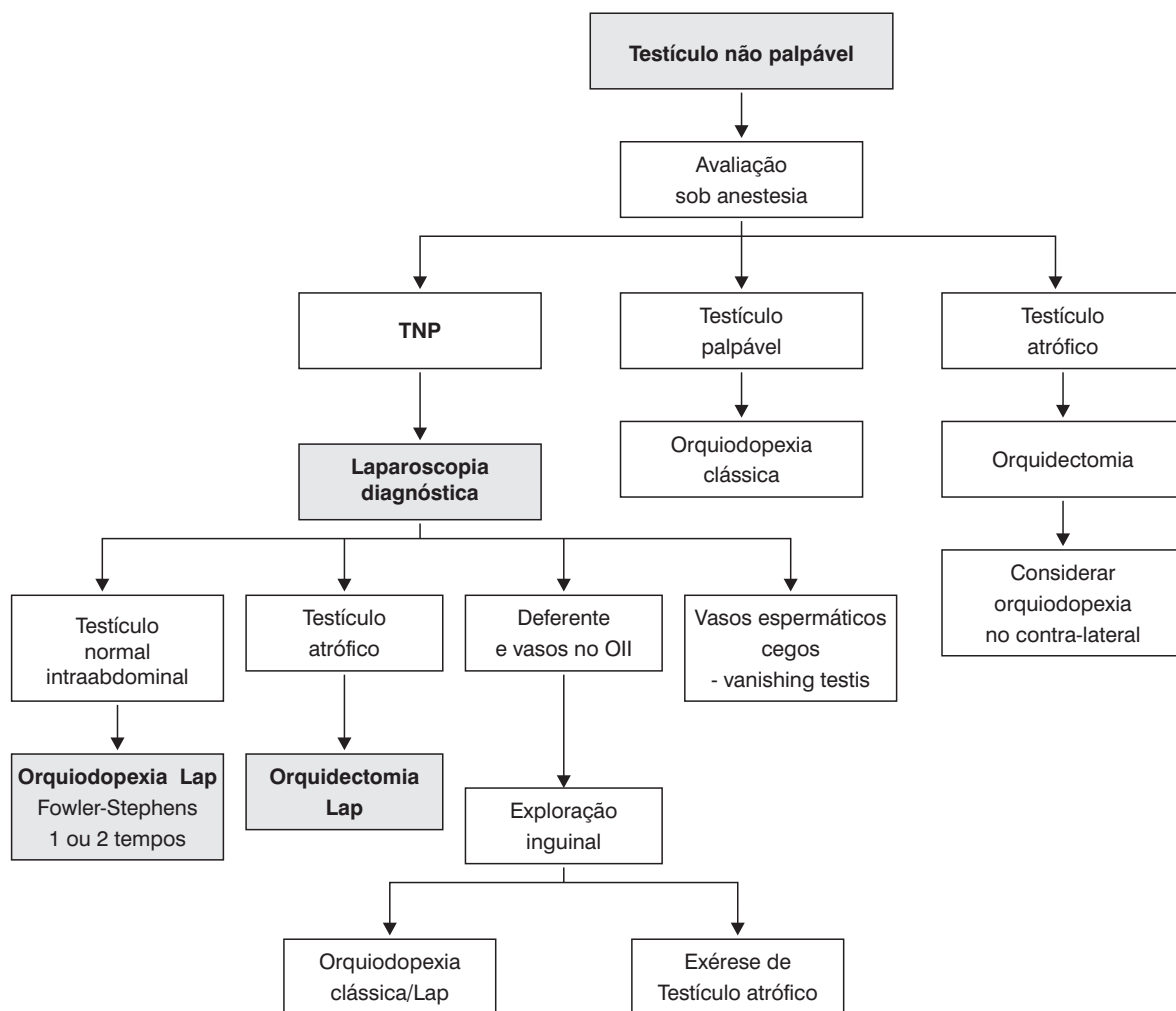


Fig. 11 - Conduta de actuação no TNP

preendidas entre os 6 meses e os 22 anos. Em 34 doentes o TNP foi unilateral, sendo 15 do lado direito e 19 do lado esquerdo.

As indicações para exploração laparoscópica foram:

Testículo não palpável unilateralmente – 34;

Testículo não palpável bilateralmente com teste da estimulação positiva para HCG – 4

Testículo não palpável bilateralmente com teste da estimulação negativa para HCG – 1

Na avaliação do TNP seguimos o esquema apresentado na Fig. 11.

2. Material e métodos

Antes de iniciar a cirurgia, sob anestesia geral, introduzimos uma sonda vesical e nasogástrica e posicionamos o doente em decúbito dorsal e Trendelenburg.

Nos últimos dois anos, a miniaturização dos equipamentos de laparoscopia de 2 mm e a sua comercialização - “minilaparoscopia” - em que a óptica de 0º é introduzida através da agulha de Veress de 2mm “needlescopy”, temos utilizado esta abordagem nas crianças até aos 5 anos, que oferece as mesmas possibilidades que a laparoscopia “standard”, embora com algumas limitações na visualização, mas praticamente sem sequelas visíveis a nível cutâneo.

Nos doentes com testículo não palpável unilateralmente, a laparoscopia começa com a identificação da anatomia, incluindo a observação do orifício inguinal interno contralateral, deferente, vasos espermáticos, ilíacos, epigástricos inferiores, dissecação do deferente e vasos espermáticos.

Quando as estruturas do cordão entram no orifício inguinal interno (OII), procedemos à exploração inguinal ou escrotal para identificar o testículo atrófi-

co ou vestigial “reliquat”; quando o deferente e vasos terminam cegos proximalmente ao orifício inguinal interno, suspendemos a exploração e consideramos a hipótese de realizar a orquidopexia do testículo contralateral. No testículo intraabdominal e na proximidade do OII, consideramos a orquidopexia laparoscópica primária de Fowler-Stephens num só tempo. Nos testículos localizados mais proximalmente, se verificarmos a impossibilidade de escrotalização da gónada, procedemos a orquidopexia laparoscópica de Fowler-Stephens em dois tempos, consistindo o primeiro tempo apenas na clipagem dos vasos espermáticos sem qualquer mobilização testicular.

Nos doentes com testículo atrofico ou pós-púberes com testículo intraabdominal alto e com o contralateral normal, efectuamos a orquidectomia laparoscópica, em virtude do baixo índice de sucesso da escrotalização da gónada e do risco de malignização. Quando optamos pela orquidectomia ou orquidopexia laparoscópica introduzimos 2 portas de trabalho sob visão, uma em cada fossa ilíaca. Na orquidectomia isolamos e libertamos o cordão e testículo, clipamos duplamente o cordão e seccionamo-lo. Removemos o testículo por uma das portas.

Na orquidopexia, iniciamos a dissecação libertando o testículo pelo gubernaculum, evitando lesar o deferente que poderá ser longo e insinuar-se no OII. Uma vez libertado, mobilizamos os vasos espermáticos com uma peritoneotomia lateral que poderá prolongar-se até à origem dos vasos gonadais. Quando a mobilização permite a escrotalização da gónada sem tensão, introduzimos um trocar pela bolsa escrotal e com uma pinça agarramos o testículo que escrotalizamos subdartos. Nos casos em que não é possível escrotalizar a gónada sem tensão ou quando a preservação dos vasos espermáticos parece impossível, ou o testículo está acima da pelvis, procedemos a orquidopexia em dois tempos pela técnica de Fowler-Stephens, sendo o 2º tempo diferido por 6 meses.

3. Resultados

Dos 34 doentes com TNP unilateral, detectámos o testículo em 19 casos (35,8%). Nos 5 doentes com TNP bilateral encontramos 4 testículos (40%).

Dos 23 testículos localizados por laparoscopia, 16 foram intraabdominais e 7 do canal inguinal. Dos

Procedimentos terapêuticos	Nº	Resultados
Orquidopexia Lap Fowler-Stephens num tempo	11	Atrofia testicular -1
Orquidopexia Lap Fowler-Stephens em dois tempos	2	
Orquidectomia Laparoscópica	2	
Orquidectomia cirúrgica	6	

Quadro 24 – Laparoscopia no testículo não palpável. Casuística

Testículo ausente – achados laparoscópicos	Nº	%
Vasos espermáticos e deferente cegos proximalmente ao OII	16	76
Ausência de vasos espermáticos e deferente	3	14
Vasos espermáticos e deferente normais ou hipoplásicos a entrar no OII	2	10

Quadro 25 - Testículo ausente – achados laparoscópicos

testículos intraabdominais 13 estavam junto do orifício inguinal interno e 3 a nível mais alto, junto dos vasos ilíacos externos.

De acordo com a posição, volume e comprimento do pedículo vascular e normalidade ou não do contralateral, seleccionamos a cirurgia mais adequada. Realizamos a orquidopexia laparoscópica de Fowler-Stephens num só tempo em 11, a orquidopexia laparoscópica de Fowler-Stephens em dois tempos em 2, a orquidectomia laparoscópica em 2 e cirúrgica em 6 testículos (Quadro 24).

Dos 21 testículos ausentes, os achados laparoscópicos são os apresentados no Quadro 25.

A laparoscopia diagnóstica teve uma duração média de 15 minutos, tendo sido seguida de procedimentos terapêuticos em 15 casos. Das orquidopexias laparoscópicas realizadas, tivemos atrofia testicular em um caso.

Não tivemos complicações vasculares ou viscerais. As complicações foram um caso de enfisema pré peritoneal e um caso de enfisema retroperitoneal, tendo ambos resolvido espontaneamente. O tempo médio de internamento foi de 36 horas. Não tivemos reintervenções ou conversões.

4. Conclusões

O testículo não palpável impõe um diagnóstico preciso, mas por vezes complexo. A exploração cirúrgica foi durante anos o método de diagnóstico e tratamento destes doentes. Actualmente a laparoscopia é o método de eleição⁽²³⁻²⁷⁾. A primeira laparoscopia foi efectuada por Kelling, curiosamente utilizando o cistoscópio de Nitze. Passaram-se porém décadas até que a Urologia utilizasse o método. Foi usada pela primeira vez por Cortesi em 1976 para a localização dos testículos criptoquídicos⁽²³⁾. Hoje a sua expressão é completamente diferente. Neste contexto vêmo-la aplicada à orquidectomia e orquidopexia num tempo ou em 2 tempos, beneficiando da magnificação do laparoscópio, que permite uma dissecção detalhada e a preservação da delicada circulação colateral, que permitiu na nossa série recuperar os dois testículos nas orquidopexias Fowler-Stephens em dois tempos. Contudo o seu papel tem tido uma expressão e expansão cada vez maior, dinamizada por factos marcantes na laparoscopia urológica como foram a primeira nefrectomia laparoscópica ou a sistematização da prostatectomia radical laparoscópica, que fizeram despertar a comunidade urológica para a utilidade duma técnica que originalmente teve contributo do instrumental urológico, mas à qual os urologistas não prestaram a devida atenção.

Agradecimentos

Ao Dr. Paulo Petracchi pela colaboração no âmbito da língua inglesa.

Bibliografia

Bibliografia Prostatectomia

1. Young H.H.: The early diagnosis and radical cure of carcinoma of the prostate: being a study of 40 cases and presentation of a radical operation which was carried out in four cases. *Bull John Hopkins Hosp* 16: 315, 1905.
2. Millin T: *Retropubic Urinary Surgery*. London. Livingstone, 1947.
3. Reiner W.G., Walsh P.C.: An anatomical approach to the surgical management of the dorsal vein and Santorini's plexus during radical retropubic surgery. *J Urol* 121: 198-200, 1979.
4. Walsh P.C., Donker P.J.: Impotence following radical prostatectomy: insight into etiology and prevention. *J Urol* 128: 492-497, 1982.
5. Walsh P.C., Lepor H., Eggleston J.C.: Radical prostatectomy with preservation of sexual function: anatomical and pathological consideration. *Prostate* 4: 473-485, 1983.
6. Wang M.C., Valenguela L.A, Murphy G.P. et al: Purification of human prostate specific antigen. *Invest Urol* 17: 159, 1979.
7. Partin A.W., Kattan M.W., Subong E.N. et al: Combination of prostate specific antigen, clinical stage and Gleason score to predict pathological stage of localized prostate cancer. A multi-institutional update. *JAMA* 277: 1445-1451, 1997.
8. Partin A.W., Oesterling J.E.: The clinical usefulness of prostate specific antigen: update 1994. *J Urol* 152: 1358-1368, 1994.
9. Schuessler WW, Kavoussi LR, Clayman RV et al: Laparoscopic radical prostatectomy: inicial case report. *J Urol suppl* 147: 246, 1992
10. Schuessler WW, Schulam PG, Clayman RV et al: Laparoscopic radical prostatectomy : inicial short-term experience. *Urology* 50: 854, 1997
11. Guillonneau B, Vallancien G: Laparoscopic radical prostatectomy: the Montsouris experience. *J Urol* 163: 418-422, 2000
12. Abbou C.C., Salomon L., Hoznek A, et al: Laparoscopic radical prostatectomy: preliminary results. *Urology* 55(5):630-634, 2000.
13. Guillonneau B, Vallancien G: Laparoscopic radical prostatectomy: the Montsouris technique. *J Urol* 163: 1643-1649, 2000
14. Guillonneau B, Rozet F, Barret E, Vallancien G et al: Laparoscopic radical prostatectomy: assessment after 240 procedures. *Urol Clin N Am* 28(1), 2001
15. Guillonneau B, Rozet F, Barret E, Vallancien G et al: Laparoscopic radical prostatectomy: the lessons learned. *J Endourol* 154: 441-445, 2001
16. Hoznek A, Abbou CC et al: Laparoscopic radical prostatectomy. The Créteil experience. *Eur Urol* 40:38-45, 2001
17. Bollens R, Schulman CC et al: Extraperitoneal laparoscopic radical prostatectomy. Results after 50 cases. *Eur Urol* 40: 65-69, 2001
18. Rassweiler J, Sentker L, Seeman O, et al: Heilbronn laparoscopic radical prostatectomy technique and results after 100 cases. *Eur Urol* 40(1): 54-64, 2001.
19. Türk I, Deger S, Winkelmann B et al: Laparoscopic radical prostatectomy - The Berlin experience. *J Urol* 165 suppl. Abstract 1340, 2001.

20. Gill I.S., Zippe C.D.: Laparoscopic radical prostatectomy: technique. *Urol Clin N Am* 28: 423-436, 2001.
21. Catalona WJ, Carvalhal GF, Mager DE et al: Potency, continence and complication rates in 1870 consecutive radical retropubic prostatectomies. *J Urol* 162:433, 1999
22. Walsh P.C., Partin A.W., and Epstein J.I.: Cancer control and quality of life following anatomical radical retropubic prostatectomy: results at 10 years. *J Urol* 152: 1831
23. Litwin M.S., Hays R.D., Fin A et al. Quality of life outcome in men treated for localized prostate cancer. *JAMA* 273(2): 129-135, 1995
- consecutive patients with clinically localized prostate cancer. *J Urol* 147: 1574, 1992.
10. De Kernion J.B.: Radical prostatectomy for localized prostate cancer. 89 th AUA annual meeting. Pg 51 Prostate Cancer.
11. Capeloulis C.C., Kavoussi L.R.: Complications of laparoscopic surgery. *Urology* 42, 2, 1993.
12. Schuessler W.J., Pharaud D., Vancaille T.G.: Laparoscopic standard pelvic node dissection for carcinoma of the prostate. Is it accurate?. *J Urol* 150: 898, 1993.
13. Catalona W.J., Scott W.W.: Carcinoma of the prostate. In Campbell's Urology. Chp 32, 5th edition. W.B. Saunders. Philadelphia. 1986
14. Bluestein D.L., Bostwick D.G., Bergstrall E. J., Oesterling J. E.: Eliminating the need for bilateral pelvic lymphadenectomy in select patients with prostate cancer. *J Urol* 151: 1315, 1994.
15. Bishoff J.T., Reyes A., Thompson I.M., et al: Pelvic lymphadenectomy can be omitted in selected patients with carcinoma of the prostate. Development of a system of patient selection. *Urology* 45: 270-274, 1995.
16. Kerb K., Clayman R.V., Petros J.A., et al: Staging pelvic lymphadenectomy for prostate adenocarcinoma. *J Urol* 150: 396, 1993
17. Parra R.O., Andrus C., Boullier J.: Staging laparoscopic pelvic lymph node dissection: comparison of results with open lymphadenectomy. *J Urol* 147: 875, 1992
18. Griffith D.P., Schuessler W.W., Nickell K.G., et al: Laparoscopic pelvic lymphadenectomy for prostate adenocarcinoma. *Urol Clin North Am* 19: 407, 1992.
19. Schoborg T.W., Laparoscopic staging of prostatic carcinoma. *Semin Sug Oncol* 10: 422, 1994.
20. Basinger G.T. and Gittes R.F.: Lymphocyst: ultrasound diagnosis and urologic management. *J urol* 114: 740, 1975.
21. Sogani P.C., Watson R.C. and Whitmore W.F. Jr: Lymphocele after pelvic lymphadenectomy for urologic cancer. *Urology* 17: 39, 1981.

Bibliografia linfadenectomia pélvica laparoscópica

1. Hocks R.H., Cup D., Proto R.: Linfatic spread from prostate carcinoma. *J Urol* 81: 194, 1959.
2. Gervasi L.A., Mata J., Easley J.D., et al: Prognostic significance of lymph nodal metastasis in prostate cancer. *J Urol* 142: 332, 1989.
3. Paulson D.F., Piserchia P.V., Gardner W.: Predictors of lymphatic spread in prostatic adenocarcinoma. *J urol* 123: 697, 1980.
4. Mukamel E., Hannah J., Barbavic Z, et al: The value of computerized tomography scan and magnetic resonance imaging in staging prostate carcinoma: comparison with the clinical and histologic staging. *J Urol* 136: 1231, 1986.
5. Flanigan D.C., Mohler J.L., King C.T., et al: Preoperative lymph node evaluation in prostatic cancer patients who are surgical candidates: the role of lymphangiography and computerized tomography scanning with direct fine needle aspiration. *J urol* 134: 84, 1988.
6. Stamey T.A., Kabalii J.N.: Prostate specific antigen in the diagnosis and treatment of adenocarcinoma of the prostate. *J urol* 141: 1071, 1989.
7. Langer P.H., Ercole C.J., Lightner D.J., et al: The value of serum prostate specific antigen determination before and after radical prostatectomy. *J Urol* 128: 951, 1982
8. Sagalowsky G.C.III, Milan H., Revelly L.R., et al: Prediction of lymphatic metastases by Gleason histologic grading of prostate cancer. *J Urol* 128: 951, 1982.
9. Petros J.A., Catalona W.J.: Lower incidence of unsuspected lymph node metastases in 521

Bibliografia Adrenalectomia Laparoscópica

1. Gagner M., Lacroix A., Bolta E.: Laparoscopic adrenalectomy in Cushing's syndrome and pheochromocytoma [Letter]. *N Engl J Med* 327: 1033, 1992.

2. Guazzoni G., Montorsi F., Bocciardi A, et al: Transperitoneal laparoscopic versus open adrenalectomy for benign hyperfunctioning adrenal tumours. A comparative study. *J Urol* 153: 1597-1600, 1995.
3. Suzuky K., Kageyama S., Ueda D., et al: Laparoscopic adrenalectomy: clinical experience with 12 cases. *J Urol* 150: 1099, 1993.
4. Gazman D., Droupy S., Koutani A., et al: Laparoscopic adrenalectomy: the retroperitoneal approach. *J Urol* 159: 1816-1820, 1998.
5. Thompson G.B., Grant C.S., van Heerden J., et al: Laparoscopic versus open posterior adrenalectomy. A case control study of 100 patients. *Surger* 122: 1132-1136, 1997.
6. Chiu A.W., Hsuy, Chen K., et al: Retroperitoneoscopic adrenalectomy - comparison study between the inicial 20 and latter 20 cases. *J Endourol* 11: S 130 (Abst P6-28), 1997.
7. Gill I.S., Abdelmalak K.B., Bravo E.L., et al: Laparoscopic versus open adrenalectomy for pheocromocitoma. *J endourol* 12: S 205 (Abst P8-11), 1998.
8. Janetschek G., Finkenstedt G., Gasser R., et al: Laparoscopic surgery for pheocromocitoma: adrenalectomy, partial resection, excision of paragangliomas. *J urol* 160: 330-334, 1998.
9. Cushieri A., Buess G. et Périssat S.: Operative manual of endoscopic surgery. Springer-Verlag. 1992.
6. Porena M., *¿?* G., Rosi P., et al: Incidentally detected renal cell carcinoma role of ultrasonography. *J Clin Ultrassound* 20(6): 395-400, 1992.
7. Rabbani F., Guinaldi G., Russo P., Multiple primary malignancies in renal cell carcinoma. *J Urol* 160: 1255-1259, 1998.
8. Silver D.A., Morisch C., Brenner P., et al: Pathological findings at the time of nephrectomy for renal mass. *Ann Surg Oncol* 4(7): 570-574, 1997.
9. McLaughlin J.K., Lipworth L.: Epidemiologic aspects of renal cell cancer. *Semin Oncol* 27(2): 115-123, 2000.
10. Wells S.: Successful removal of two solid circum renal tumours. *BMJ* 1: 758, 1884.
11. Lerner S.E., Hawkins C.A., Blute M.L. et al: Disease outcome in patients with low stage renal cell carcinoma treated with nephron sparing or radica surgery. *J Urol* 155: 1868-1873, 1996
12. Wunderlich H., Schlichter A., Zermann D., et al: multifocality inrenal cell carcinoma - a bilateral event? *Urol Int* 63 (3): 160-163, 1999.
13. Fergany A.F., Hapez K.S., Novick A.C.: Long term results of nephron sparing surgery for localized renal cell carcinoma: 10 year follow-up. *J Urol* 163: 441-445, 2000.
14. Clayman R.V., Kavoussi L.R. et al: Laparoscopic nephrectomy: inicial report. *J Urol* 146: 278-282, 1991.
15. Fingershu R.S., Clayman R.V., Kerbl K., et al: Laparoscopic nephroureterectomy in the child: inicial case report. *J Urol* 151: 740-741, 1994.
16. Scibold J., Janetschek G., Bartsch G.: Laparoscopic Surgery in the pediatric urology. *Undourol* 30: 394-399, 1996.
17. Elder J.S., Hlalky D., Selzman A.A.: outpatient nephrectomy for non-functioning kidneys. *J Urol* 154: 712-715, 1995.
18. McDougall EM, Clayman RV, Erashry OM: Laparoscopic radical nephrectomy for renal tumour: The Washington University experience. *J Urol* 155: 1180, 1996
19. Kavoussi L.R., Kerbl K., Capalouto C.C., et al: Laparoscopic nephrectomy for renal neoplasms. *Urology* 42: 603, 1993.
20. Ono Y., Kinukawa T., Hattori R., et al: Laparoscopic radical nephrectomy: the Nagoya experience. *J Urol* 158: 719, 1997
21. Barrett PH, Fentie DD, Taranger LA: Laproscopic radical nephrectomy with morcelation for renal

Bibliografia Nefrectomia laparoscópica

1. Robson CJ, Churchill BM, Anderson W: The results of radical nephrectomy for renal cell carcinoma. *J Urol* 101: 297-302, 1969
2. Giugliani L., Giberti G., Martovana G., et al: Radical extensive surgery for renal cell carcinoma: long term results and prognostic factors. *J Urol* 143: 468, 1990.
3. Surveillance, epidemiology and end results (SEER) Program. Public-use data (1973-1994) National Cancer Institute DCCPPS Surveillance Research Program, Cancer statistics Branch, 1997
4. Skinner D.G., Colvin R.B., Vermillion C.D., et al. Diagnosis and management of renal cell carcinoma. A clinical and pathological study of 309 cases. *Cancer* 28(5): 1165-1177, 1971.
5. LeeC.T., Katz J., Shiw et al: Surgical management of renal cell tumours 4 cm or lessin a contemporary cohort. *J Urol* 163: 730-736, 2000.

- cell carcinoma: the Saskatoon experience. *Urology* 52: 23, 1998
22. Gaur D.D., Agarwal D.K., Purohit K.C.,: Retroperitoneal laparoscopic nephrectomy: inicial case report. *J Urol* 149: 103-105, 1993.
 23. Kerbl K., Fingenshev R.S., Clayman R.V., et al: Retroperitoneal laparoscopic nephrectomy: laboratorial and clinical experience. *J endourol* 7: 23, 1993
 24. Gasman D., Saint F., Barthelemy Y., et al: Retroperitoneoscopy: a laparoscopic approach for adrenal and renal surgery. *Urology* 47: 801, 1996.
 25. Abbou C.C., Cicco A., Gasman D., et al: Retroperitoneal laparoscopic versus open radical nephrectomy. *J Urol* 161: 1776, 1999.
 26. Gill I.S.: Retroperitoneal laparoscopic nephrectomy. *Urol Clin North Am* 25: 343, 1998.
 27. Tierney J.P., Oliver S.R., Kusminsky R.E., et al: Laparoscopic radical nephrectomy with intra-abdominal manipulation. *Min Inv Ther* 2: 63, 1994
 28. Nakada S.Y., Moan T.D., Gist M., et al: Use of the Pneumosleeve as adjunct in laparoscopic nephrectomy. *Urology* 49: 612, 1997.
 29. Wolf J.S., Moon J.D., Nakada S.Y.: Hand assisted laparoscopic nephrectomy: comparison to standard laparoscopic nephrectomy. *J urol* 160: 22, 1998
 30. Caleb P.N., Wolf J.S.: Comparison of hand assisted versus standard laparoscopic radical nephrectomy for suspected renal cell carcinoma. *J Urol* 167:1989, 2002.
 31. Rassweiler J.J., Henkel T.O., Stock C. et al: Retroperitoneal laparoscopic nephrectomy and other procedures in the upper retroperitoneum using a balloon dissection technique. *Eur Urol* 25: 229, 1994.
 32. Ono Y., Kinukawa T., Hattori R., et al: Laparoscopic radical nephrectomy for renal cell carcinoma: a five year experience. *Urology* 53: 280, 1999.
 33. Gill I.S., Kavoussi L.R., Clayman R.V., et al: Complications of laparoscopic nephrectomy in 185 patients: a multiinstitutional review. *J urol* 154: 479, 1995.
 34. Cadeddu J.A., Ono Y., Clayman R.V., et al: Laparoscopic nephrectomy for renal cell cancer: evaluation of efficacy and safety: a multicenter experience. *Urology* 52: 773, 1998.
 35. Ono Y., Kinukawa T., Hattori R., et al: The long-term outcome of laparoscopic radical nephrectomy for small renal cell carcinoma. *J Urol* 165: 1867-1870, 2001.
 36. Portis A., Yan Y., Landman J., Chen C., et al: The long term follow-up after laparoscopic radical nephrectomy. *J Urol* 167: 1257-1262, 2002.

Bibliografia Quistectomia laparoscópica

1. Bert L. And Steg A.: Is the diverticulum of the distal and collecting tubules a preliminary stage of the simple cyst in the adult? *J Urol* 118: 707, 1977.
2. Laucks S.P. and Mc Lachlan M.S.: Aging and simple cysts of the kidney. *Br J Urol* 54: 12, 1981.
3. Hartman D.S., Davis C.J., Johns J.F. and Goldman S., M.: Cystic renal cell carcinoma. *Urology* 28: 145, 1986.
4. Bosniack M.A.: The current radiological approach to renal cysts. *Radiology* 158: 1, 1986.
5. Hinman F. Jr.: Obstructive renal cysts. *J Urol* 119: 681, 1978.
6. Johanson K.E., Plaine L., Farcon E. and Morales P.: Management of intrarenal peripelvic cysts. *Urology* 4: 514, 1974
7. Holmberg G. and hietal S.O.: Treatment of simple renal cysts by percutaneous puncture and instillation of bismuth-phosphate. *Scan J Urol Nephrol* 23: 207, 1989.
8. Hulbert J.C., Hunter D., Young A.T. and Castaneda-Zuriga W.: Percutaneous intrarenal marsupialization of a perirenal cystic collection endocystolysis. *J urol* 139: 1039, 1988.
9. Kavoussi L.R., Clayman R.V., Mikkelsen D.J. and Meretyk S.: Ureteronephroscopic marsupialization of obstructing peripelvic renal cyst. *J urol* 146: 411, 1991
10. Clayman R.V., Kavoussi L.R., Soper N.J., Dierks S.M., et al: Laparoscopic nephrectomy: inicial case-report. *J urol* 146: 278, 1991.
11. Winfield H.N., Donovan J.F., Sea W.A., et al: Urologic laparoscopic Surgery. *J Urol* 146: 941, 1991.
12. Gaur D.D.: Laparoscopic operative retroperitoneoscopy: use of a new device. *J Urol* 148: 1137, 1992.
13. Kropp K.A., Grayhack J.T., Wendel R.M., et al: Morbidity and mortality of renal exploration for cyst. *Surg Gynec J Obst* 125: 803, 1967

Bibliografia Pieloplastia

1. Koff S.A., Campbell K.D.,: Nonoperative management of unilateral neonatal hydronephrosis: natu-

- ral history of poor functioning kidneys. *J Urol* 152: 593-595, 1994.
2. Cartwright P.C., Duckett J.W., Keating M.A., et al: Managing apparent ureteropelvic junction obstruction in the newborn. *J Urol* 148: 1224-1228, 1992.
 3. Ransley P.G., Dhillon H.K., Gordon I.: The post-natal management of hydronephrosis diagnosed by ultrasound. *J Urol* 144: 584-587, 1990.
 4. Sampaio F.J.B.: The dilemma of the crossing vessel of the ureteropelvic junction obstruction: precise anatomic study. *J Endourol* 10: 441, 1996.
 5. Janetschek G., Frauscher F., Helweg G., et al: Incidence of crossing vessels at the ureteropelvic junction in healthy volunteers. Assessment of color Doppler imaging (abstract). *J Urol* 161: 324, 1999.
 6. Van Caugh P.J., Nesa S., Galeon M., et al: Vessels around the ureteropelvic junction: significance and imaging by conventional radiology. *J Endourol* 10: 111, 1996.
 7. Van Caugh P.J., Wilmar J. F., Opsomer R.J., et al: Long term results and late recurrence after endoureteropielotomy: a critical analysis of prognostic factors. *J Urol* 151: 934, 1994.
 8. Bagley D.H., Liu J.B., Goldberg B.: Endoluminal sonographic imaging of the ureteropelvic junction. *J Endourol* 10: 105, 1996.
 9. Quillin S.P., Brink J.A., Heiken J.P., et al: Helical (spiral) CT angiography for identification of crossing vessels at the ureteropelvic junction. *Am J Roentgenol* 166: 1125, 1998.
 10. Frauscher F., Janetschek G., Helweg G., et al: Crossing vessels at the ureteropelvic junction: detection with contrast-enhanced color Doppler imaging. *Radiology* 210: 727, 1999.
 11. Koff S.A., Thrall J.H., Keyes J.W.: Assessment of hydronephrosis in the child using diuretic radionuclide urography. *J Urol* 123: 531-534, 1980.
 12. O'Reilly P.H., Lawson R.S., Shields R.A., et al: Idiopathic hydronephrosis; The diuretic renogram: A new non-invasive method of assessing equivocal pelviureteral junction obstruction. *J Urol* 121: 153, 1979.
 13. O'Reilly P.H., Testa H.J., Lawson R.S., et al: Diuretic renography in equivocal urinary tract obstruction. *Br J Urol* 50: 76-80, 1978.
 14. Anderson J. C. and Hynes W.: Retrocaval ureter; case diagnosed pre-operatively and treated successfully by a plastic operation. *Br J urol* 21: 209, 1949.
 15. Brooks J.D., Kavoussi L.R., Preminger G.M. and Schuessler W.W.: Comparison of open and endourologic approaches to the obstructed ureteropelvic junction. *Urology* 46: 791, 1995.
 16. Albarran S.: *Operations plastiques et anastomoses dans le traitement du rein*. These de Paris, 1903.
 17. Davis D.M.: Intubated ureterotomy: a new operation for the ureteral and ureteropelvic strictures. *Surg Gynec & Obst* 76: 513, 1943.
 18. Wickham J.E.A.: Percutaneous pyelolysis. In *Percutaneous Renal Surgery*. Edited by J E A Wickham and R A Miller. New York: Churchill Livingstone, chapt 6, pp 148-154, 1983.
 19. Clayman R.V. and Picus D.D.: Ureterorenoscopic endopyelotomy: preliminary report. *Urol Clin N Am* 15: 433, 1988.
 20. Meretyk I., Meretik K.S. and Clayman R.V.: Endopyelotomy: comparison of ureterorenoscopic retrograde and anterograde percutaneous techniques. *J Urol* 148: 775, 1992.
 21. Schuessler W.W., Grune M.T., Tecvanhury et al: Laparoscopic dismembered pyeloplasty. *J urol* 148: 775, 1992.
 22. Fenger C.: Konservative Operation für renale Retention infolge von Strikturen oder Kappenbildung am Ureter. *Langenbecks Arch Chir* 52: 528, 1900.
 23. Kavoussi L.R., Peters C.A.: Laparoscopic pyeloplasty. *J Urol* 150: 1891, 1993.
 24. Janetschek G., Peschel R., Altavaa S. et al: Laparoscopic and retroperitoneoscopic repair of ureteropelvic junction obstruction. *Urology* 47: 311, 1996.
 25. Moore R.C., Averch T.D., Schulam P.G. et al: Laparoscopic pyeloplasty. Experience with the initial 30 cases. *J Urol* 157: 459, 1997.
 26. Rassweiler J.J., Seeman O., Frede T., et al: Retroperitoneoscopy. Experience with 200 cases. *J urol* 160: 1265, 1998.
 27. Bauer J.J., Bishoff D.T., Morre R.G., et al: Laparoscopic versus open pyeloplasty: assessment of objective and subjective outcome. *J urol* 162: 692, 1999.
- Bibliografia nefropexia**
1. Urban D.A., Clayman R.V., Karbl K., et al: Laparoscopic nephropexy for symptomatic nephroptosis: initial case report. *J Endourol* 7: 27-30, 1993

2. Hübner W.A., Schrmek P., Pfüger H.: Laparoscopic nephropexy. *J Urol* 152: 1184-1187, 1994
3. Elashry M., Nakada S.Y., McDougall E.M., et al: Laparoscopic nephropexy: Washington University experience. *J Urol* 154: 1655, 1995
4. Fornar P., Doehn C., Jocham D.: Laparoscopic nephropexy: 3-year experience. *J Urol* 158: 1679, 1997
5. Hahn E.: Die operative behandlung der beweglichen niere durch fixation. *Zentralbl Chir* 29: 449, 1881

Bibliografia Ureteropielotomia

Laparoscópica

1. Chaussy C. and Schmiedt E.: Extracorporeal shock wave lithotripsy (EWSL) for kidney stones. An alternative to surgery? *Urol Rad* 6: 84, 1984.
2. Wickham J.E.A. The surgical treatment of renal lithiasis. In Wickham JEA. *Urinary calculous disease*. Edimburg. Churchill Livingstone, 1979.
3. Copcoat M.J., Webb D.R., Kellet M.J., Whitfield H.N., Wickham J.E.A: The treatment of 100 consecutive patients with ureteral calculi in a British stone center. *J urol* 137: 1122, 1987.
4. Liong M.L., Clayman R.V., Gittes R.F., Lingerman J.E., Huffnan J.L., Lyon E.S.: Treatment options for proximal ureteral urolithiasis: review and recommendations. *J Urol* ???, 1989.
5. Netto N.R., Claro J.F.A., Lemos G.C., Cortado P.L.: Treatment options for ureteral calculi: endourology or extracorporeal shock wave lithotripsy. *J Urol* 146: 5, 1991.
6. Schuessler W.W., Vancaille T.G., Reich H., Griffith D.P.: Transperitoneal andosurgical lymphadenectomy in patients with localized prostate cancer. *J urol* 145: 988, 1991.
7. Clayman R.V., Kavoussi L.R., Soper N.J., et al: Laparoscopic nephrectomy. *New Eng J Med* 324: 1370, 1991.
8. Raboy A., Ferzli G.S., Ioffreda R., Albert P.S.: Laparoscopic ureterolithotomy. *Urology* ? : 223-5, 1992
9. Gaur D.D., Agarwal D.K., Purohit K.C.: Retroperitoneal laparoscopic ureterolithotomy and renal biopsy. *J Urol* 149: 408A, 1993.
10. Gaur D.D.: Laparoscopic operative retroperitoneoscopy: use of a new device. *J urol* 148: 1137, 1992.
11. Weernschimmel E. and Lipsky H.: Laparoscopic treatment of an upper ureteral stone. *J Laparosc Surg* 13: 301, 1993.
12. Bellman G.C. and Smith A.D.: Special considerations in technique of laparoscopic ureterolithotomy. *Urol* 151: 140, 1994.

Bibliografia Ureterostomia Cutânea Retroperitoneoscópica

1. Gaur D.: Laparoscopic operative retroperitoneoscopy. *J urol* 148: 1137, 1992.
2. Rassweiller J.J., Henkel T.^o, Potempa D.M., Copcoat M. And Alken P.: The technique of transperitoneal laparoscopic nephrectomy, adrenalectomy and nephroureterectomy. *Eur Urol* 23: 425, 1993.
3. Culkin D.J., Wheeler J.S., Marsaus R.E., Nam S.I. and Canning J.R.: Percutaneous nephrostomy for palliation of metastatic ureteral obstruction. *Urology* 30: 229, 1987.
4. Holden S., Mc Phee M., and Grabstald H.: The rational of urinary diversion in cancer patients. *J urol* 121: 16, 1979.

Bibliografia Diverticulectomia vesical

1. Clayman R.V., Kavoussi L.R., Sofer N.J., Dierks S.M., Meretik K.S., Darcy M.D. et al : Laparoscopic nephrectomy: inicial case report. *J urol* 145: 988, 1991.
2. Barret D.M., Malek R.S., Kelalis P.P.: Observation on vesical diverticulum in children. *J urol* 116: 234, 1976.
3. Cendron J., Alain J.L.: Diverticule vésical chez lénfant sans obstacle du bas appareil urinaire. *J Urol Nephrol* 78:793, 1972.
4. Hutch J.A.: Saccule formation at the ureterovesical junction in the smooth-walled bladders. *J urol* 86: 390, 1961.
5. McLean P. and Kelalis P.P.: Bladder diverticulum. *J urol* 148: 1837, 1992.
6. Czerny V.: resection eines blasendivertikels. *Beitr Klin Chir* 19: 247, 1997.
7. Sakti Das: Laparoscopic removal of bladder diverticulum. *J Urol* 148: 1837, 1992.

Bibliografia Colposuspensão laparoscópica

1. Burgio k., Matthews K., Engel B.: Prevalence, incidence and correlates of urinary incontinence in healthy, middle aged woman. *J Urol* 146: 1255-1259, 1991.
2. Bailey K.V.: Clinical investigation into uterine prolapse with stress incontinence: treatment by

- modified Manchester colporrhaply part II. *J Obstet Gynecol Br Emp* 63: 663-676, 1956.
3. Green F.H.: Development of a plan for the diagnosis and treatment of urinary stress incontinence. *Amer J Obstet Gynecol* 83: 632-684, 1962.
 4. Blaivas J.G., Olsson C.A.: Stress incontinence: classification and surgical approach. *J Urol* 139: 727-731, 1988.
 5. Wagner T.H. and Hu T.W.: Economic costs of urinary incontinence in 1995. *Urology* 51: 355, 1998.
 6. Ramsey S.D., Wagner T.H., Bavendam T.G.: Estimated costs of treating stress urinary incontinence in elderly women according to the clinical practice guidelines. *Amer J Man Care* 2: 147, 1996.
 7. Kelly H.A.: Incontinence of urine in women. *Urol Cutan Rev* 17: 291-3, 1913.
 8. Beck R.P., Mc Cornich S.: Treatment of urinary stress incontinence with anterior colporrhaply. *Obstet Gynecol* 59: 269-72, 1982.
 9. Pereyra A.J.: A simplified surgical procedure for the correction of stress incontinence in women. *West J Surg* 67: 223-6, 1959.
 10. Pereyra A.J., Lebberra T.B., Growdon W.A., Powers J.A.: Pubourethral support in perspective modified Pereyra procedure for urinary incontinence. *Obstet Gynecol* 59: 643-8, 1982.
 11. Stamey T.A.: Endoscopic suspension of vesical neck for urinary incontinence. *Surg Gynecol Obst* 136: 547-8, 1973.
 12. Raz S.: Modified bladder neck suspension for female stress incontinence. *Urology* 17: 82-4, 1981.
 13. Gittes R.F., Loughlin K.R.: No incision pubo-vaginal suspension for stress incontinence. *J Urol* 138: 568-70, 1987.
 14. Marshall V.F., Marchetti A.A., Krantz K.E.: The correction of stress incontinence by simple vesicourethral suspension. *Surg Gynecol Obstet* 88: 509-18, 1949.
 15. Burch J.C.: Cooper's ligament urethrovesical suspension for stress incontinence. *Amer J Obstet Gynecol* 100: 764-767, 1968.
 16. Fitzgerald M.P., Mollenhauer J., Brubaker L.: Failure of allograft suburethral slings. *Br U Int* 84: 785-788, 1999.
 17. Amendsen C.L., Visco A.G., Ruiz H., Webster G.D.: Outcome in 104 pubovaginal slings using freeze dried allograft fascia lata from a single tissue bank. *Urology* 56: 2-8, 2000.
 18. Bilmeal J., Cardozo L.: Sling techniques in the treatment of genuine stress incontinence. *BJOG* 107: 147-156, 2000.
 19. Leach G.E., Dmochowski R.R., Appel R.A., Blaivas J.G., Hadley H.R., Luber K.M., Mostwin J.L., O'Donnel P.D., Rochborn C.G. and the American Urological Association: Female stress urinary incontinence clinical guidelines panel report on surgical management of female stress urinary incontinence. *J Urol* 158: 875, 1997.
 20. Polascit T.J., Moore R.G., Rosenberg M.T. et al: Comparison of laparoscopic and open retropubic urethropexy for treatment of stress urinary incontinence. *Urology* 45: 647-652, 1995.
 21. McDougall E.M., Klutke C.G., Cornell T.: Comparison of transvaginal versus laparoscopic bladder neck suspension for stress urinary incontinence. *Urology* 45: 641-644, 1995.
 22. Liu C.Y., Paek W.: Laparoscopic retropubic colposuspension (Burch procedure). *J Am Associ Gynecol Laparosc* 1(1): 31-35, 1993.
 23. Das S.: Comparative outcome analysis of laparoscopic colposuspension, abdominal colposuspension and vaginal needle suspension at 2 years follow-up. *J urol* 160: 368-371, 1998.
 24. Ulmsten U., Henriksson L., Johnson D., et al: An ambulatory surgical procedure under local anesthesia for the treatment of female urinary incontinence. *Int Urogynecol J* 7: 81-86, 1996.
 25. Moran P.A., Ward K.L., Johnson D. et al: Tension-free vaginal tape for primary genuine stress incontinence: a two-center follow-up study. *BJU* 86: 39-42, 2000.

Bibliografia Varicocelectomia

1. Marman J.L., DeBenedichi T.J., Caiss D.: The management of varicocele by microdissection of the spermatic cord at the external ring. *Fertil Steril* 43: 583, 1985.
2. Zorquiotti A.W., Seafold A.L.: Chronical scrotal hypotermia, in Zorchiotti AW (ed): temperature and environmental effects on the testis. New York: Plenum Press, 1991: 227-232.
3. Saypool D.C.: Varicocele. *J Androl* 2: 61, 1981.
4. Belman A.B.: The dilemma of the adolescent varicocele. *Comtemp Urol* 3(9): 21, 1991.
5. Howards S.S.: Varicocele. *Fertil Steril* 41: 356, 1984.
6. Kauffman S.L., Kadir S., Barth H, et al: Mechanisms of recurrent varicocele after balloon occlusion

- or surgical ligation of the internal spermatic vein. *Radiology* 147: 435, 1983.
7. Narayan P., Amplatz K. And Gonzalez R.: Varicocele and male subfertility. *Fertil Steril* 36: 92: 1981.
 8. Porst H., Bähren W., Lanz M. et al: Percutaneous sclerotherapy of varicoceles - an alternative to conventional surgical methods. *Brit J Med* 56: 73, 1984.
 9. Lyon R. P., Marshall S., Scott M. P.: Varicocele in childhood and adolescence: implication in adulthood infertility? *Urology* 19: 641-4, 1982.
 10. Hirsh A.V., Cameron K.M., Tyler J.P., et al: The Doppler assessment of varicoceles and internal spermatic vein reflux in infertile men. *Br J urol* 52: 50-6, 1980.
 11. Brown J.S., Dublin L., Becker M., et al: Venography in the subfertile man with varicocele. *J Urol* 98: 388, 1967.
 12. McClure R.D. and Hricak H.: Scrotal ultrasound in the infertile man: detection of bilateral varicoceles. *J urol* 135: 711, 1986.
 13. Bigot J.M., Barret F. and Henelon C.: Phlebography of the right spermatic vein in varicoceles. In: *Varicocele and Male Infertility: recent advances in diagnosis and therapy*. New York: Springer-Verlag, pg 59, 1982.
 14. Gonzalez R., Reddy P. Kaye K., et al: Comparison of Doppler examination and retrograde spermatic venography in the diagnosis of varicocele. *Fertile Steril* 40: 96, 1983
 15. Amelar R.D., Dublin L.: Infertility in the male. In: *Pratice of Surgery (Urology)*. Edited by R. Kendall and Kavafin. Philadelphia: Karper & Row Vol 2 Chap 21, pg 43.
 5. Svitac J., Climent J.: Non-palpable testis diagnosis and therapy [in slovac]. *Rahl Chir* 71 (12): 688-692, 1992.
 6. Boeckmann W., Brauers A., Mersdorf A., et al: Diagnostic and therapeutic laparoscopy of the non-palpable testis. *Scand J Urol Nephrol* 30(6): 479-484, 1996
 7. Cain M.P., Gaura B., Gibbons M.D.: Scrotal inguinal ultrasonography: a technique for identifying the non-palpable testis without laparoscopy. *J urol* 156(2p2): 791-794, 1996.
 8. Graif M., Czermak A., Arigal I. Et al: High resolution sonography of the undescended testis in childhood: an analysis of 45 cases. *Isr J Med Sci* 26(7): 382, 1990.
 9. Johansen T.E., Larmo A.: ultrasonography in undescended testis. *Acta Radiol* 29(2): 159-163, 1988.
 10. Gonuzlion M.N., Ferriros J., Casanova R., et al: the value of computer tomography in the location of the undescended testes. *Eur j Radiol* 6(4): 283-287, 1986.
 11. Laejk, Mc Clennan B.L., Stanley R.J., et al: Utility of computer tomography in th location of undescended testes. *Radiology* 135(1): 121-125, 1980
 12. Wolverson M.K., Jaganoradharao B., et al: CT in the location of the impalpable cryptorchidic testes. *Am J Roentgerol* 134(4): 725-729, 1980.
 13. Lec J.K., Glazer H.S.: Computer tomography in the location of the non-palpable testis. *Urol Clin North Am* 9(3): 397-404, 1982.
 14. Pan B.S., Ooi L.L., Mack P.O.: Laparoscopic assessment and orchidectomy for the undescended testis. *Aust NZJ Surg* 64(2): 118-120, 1994.
 15. Raffer J., Fauber A., Zinner N. et al: The use of computerized tomography scanning to localize the impalpable testis. *J Urol* 129(5): 972-974, 1983.
 16. Lamm W.W., Tam P.K., Ai V.H., et al: Gadolinium infusion magnetic resonance angiogram: a new non invasive and accurate method of preoperative localization of impalpable undescended testis. *J Pediatr Surg* 33(1): 123-126, 1998.
 17. Landa H.M., Gyhis-Morin V., Mattrey R.F., et al: Magnetic ressonance imaging of the cryptorchidic testis. *Eur J Pediat* 146(supp 2): S 16 S 17, 1987.
 18. Tripathi R.P., Jena A.N., Gulati P, et al: Undescended testis: evaluation by magnetic resonance imaging. *Indian Pediat* 29(4): 433-438, 1992.

Bibliografia Laparoscopia no testículo não palpável

1. Scorer C.G., Farrington G.H.: *Congenital deformities of the testis and epididymis*. New York, Appleton Century-Crofts, 1971.
2. Kleinteich B., Hadiselinovic F.: *Kongenitale Hodendystrofien*. Leiziz Thiene, 1979.
3. Canavese F., Cortese M.G., Gennari F., et al: non-palpable testis. *Orchiopexy in single stage*. *Eur J Pediatr Surg* 5(2): 104-105, 1995.
4. Perovic J., Janicc N.: *Laparoscopy in the diagnosis of non-palpable testis*. *Br J Urol* 73(3): 310-313, 1994.

19. Troughton A.H., Waring J., Longstaff A., et al: The role of magnetic resonance imaging in the investigation of undescended testis. *Clin Radiol* 41(3): 178-181, 1990.
20. Riebel T., Gonnerman D., Willig R.P.,: Spermatic venography in undescended testes. *Pediatr Radiol* 17(1): 39-44, 1987.
21. Laritt S.B., Kogan S.J., Schneider K.M., et al: Endocrin tests in phenotypic children with bilateral impalpable testis can reliably predict "congenital anorchism". *Urology* 11(1): 11-17, 1978.
22. Lee M.M., Donhoe P.K., Silverman B.L., et al: Measurements of serum müllerian inhibiting substance in the evaluation of children with nonpalpable gonads. *N Engl J Med* 336(21): 1480-1486, 1997.
23. Cortesi N., Ferrari P., Zambarda E., et al: Diagnosis of bilateral cryptorchidism by laparoscopy. *Endoscopy* 8: 33-34, 1976.
24. Peters C. A.: Laparoscopy in pediatric urology. *Urology* 41: 33-37, 1993.
25. Gerber G.S., Rukstalis D.B., Levine L.A., et al: Current and future roles of laparoscopic surgery in urology. *Urology* 41: 5-9, 1993.
26. Mc Dougall E.M. and Clayman R.V.: Advances in laparoscopic urology. Prt I. Hystory and development of procedures. *Urology* 43: 420-426, 1994.
27. Bogaert G.A., Kogan B.A., Menorach R.A.: Therapeutic laparoscopy for intraabdominal testes. *Urology* 42: 182-188, 1993.