

# Abcesso Retroperitoneal de Etiologia Misteriosa

## *Retroperitoneal Abcess of Unknown Origin*

.....  
**Autores:**

Gomes G<sup>1</sup>, Nunes P.<sup>2</sup>, Patrão R<sup>1</sup>, Roseiro A.<sup>2</sup>, A. Mota<sup>3</sup>

.....

**Instituição:**

Serviço de Urologia e Transplantação Renal dos Hospitais da Universidade de Coimbra

**Director:** Prof. Alfredo Mota.

<sup>1</sup> Interno do Internato Complementar de Urologia

<sup>2</sup> Assistente Hospitalar de Urologia

<sup>3</sup> Director de Serviço

.....

**Correspondência:**

Gustavo Gomes - Hospitais da Universidade de Coimbra

Av. Bissaya Barreto - Praceta Prof. Mota Pinto 3000-075 COIMBRA

E-mail: ninojab@hotmail.com

.....

### **Abcesso Retroperitoneal de Etiologia Misteriosa**

Doente do sexo masculino de 48 anos, carpinteiro de profissão, que recorre ao Serviço de Urgência dos HUC, ao final da noite, queixando-se de epigastralgias, de início insidioso, com 5 dias de evolução. Agravamento do quadro álgico nesse dia, irradiando para o flanco direito, em associação com febre e anorexia. Sem outra sintomatologia gastrointestinal, urinária ou respiratória.

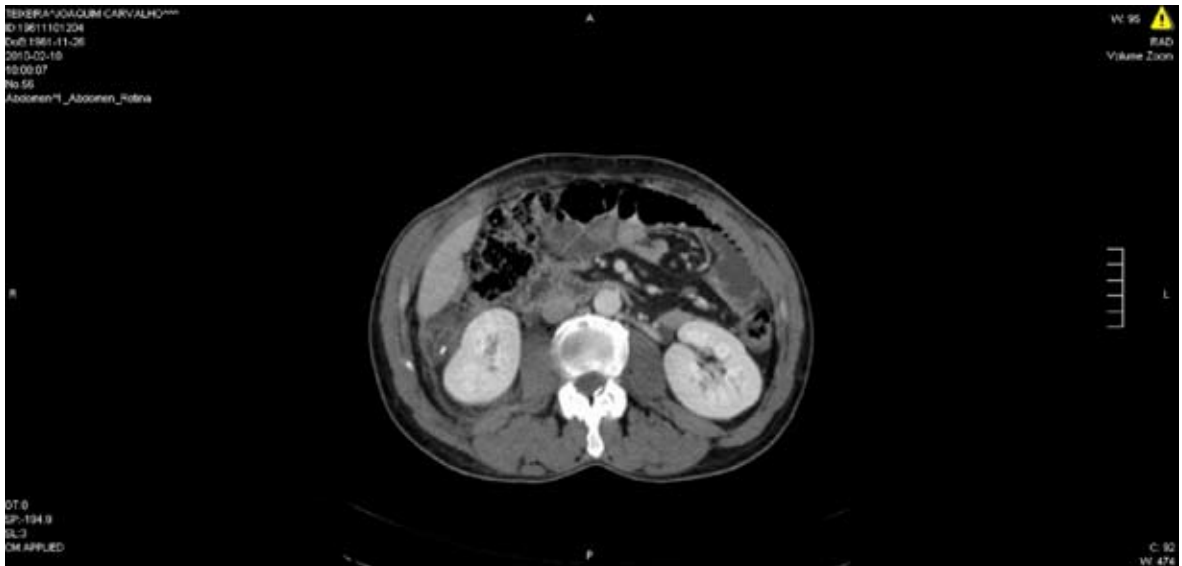Referia antecedentes de espondilite anquilosante. Sem antecedentes cirúrgicos prévios. Medicado com diclofenac 50 mg 2id e omeprazol 20 mg id.

Apresentava-se normotenso, hemodinamicamente estável, com febre (38,8°C). Ao exame objectivo, apresentava dor à palpação do flanco direito, esboçando-se defesa, mas sem sinais de irritação peritoneal.

Analiticamente, apresentava PCR elevada: 23,64 mg/dL. Sem leucocitose ou outras alterações significativas.

Colhidas amostras para hemocultura e urocultura

- Rx Tórax - sem alterações de relevo.
- Rx abdominal simples - sem alterações relevantes.



**Figura 1** - TC - abdomino - pélvico - abscesso pararenal direito.

Ecografia abdominal: exame prejudicado por acentuada interposição gasosa intestinal, impeditiva da visualização do pâncreas e do pedículo hepático. Com as referidas reservas não se detectaram alterações ecográficas significativas do fígado, baço, rins. Sem outras alterações de relevo.

TAC abdomino-pélvico (fig.1): observa-se apêndice cecal lateral ao cego, com calibre dentro da normalidade e com normal realce após contraste, mas acompanhando-se de densificação da gordura envolvente e ainda pequena quantidade, derrame adjacente que se prolonga para o retroperitôneo, atingindo a porção inferior do espaço perirenal direito. No espaço pararenal anterior direito observa-se uma pequena colecção líquida com cerca 3 cm, com realce periférico após contraste, que relacionamos com colecção abcedada.

Foi instituída antibioterapia combinada com ceftriaxone + metronidazol e pausa alimentar.

Pedida colaboração à Urologia com o diagnóstico de abscesso pararenal direito, com origem no rim do mesmo lado.

Foi Internado no Serviço de Urologia dos HUC para vigilância e antibioterapia.

## PERGUNTAS

1. Quais as hipóteses diagnósticas?
2. Qual terapêutica proposta e evolução?

Veja as respostas a este Caso Mistério no final da revista nas páginas 83-85.

# Abcesso Retroperitoneal de Etiologia Misteriosa

## *Retroperitoneal Abcess of Unknown Origin*

.....  
**Autores:**

Gomes G<sup>1</sup>, Nunes P.<sup>2</sup>, Patrão R<sup>1</sup>, Roseiro A.<sup>2</sup>, A. Mota<sup>3</sup>  
.....

**Instituição:**

Serviço de Urologia e Transplantação Renal dos Hospitais da Universidade de Coimbra

**Director:** Prof. Alfredo Mota.

<sup>1</sup> Interno do Internato Complementar de Urologia

<sup>2</sup> Assistente Hospitalar de Urologia

<sup>3</sup> Director de Serviço  
.....

**Correspondência:**

Gustavo Gomes - Hospitais da Universidade de Coimbra

Av. Bissaya Barreto - Praceta Prof. Mota Pinto 3000-075 COIMBRA

E-mail: ninojab@hotmail.com  
.....

**Ver o Caso Mistério nas páginas 61-62**  
.....

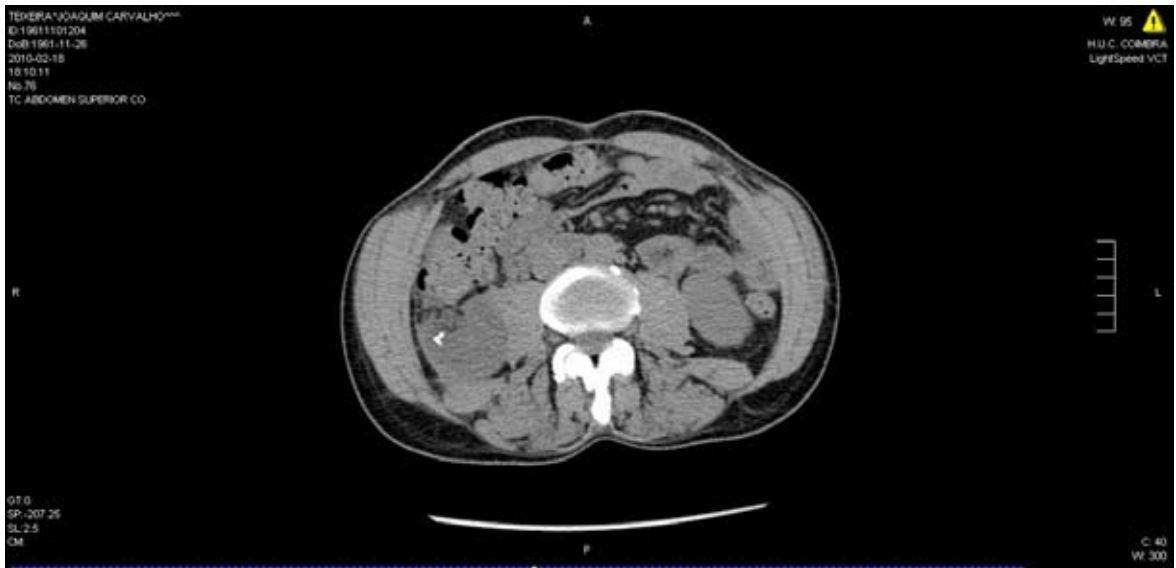### PERGUNTAS

1. Quais as hipóteses diagnósticas?
  2. Qual terapêutica proposta e evolução?
- .....

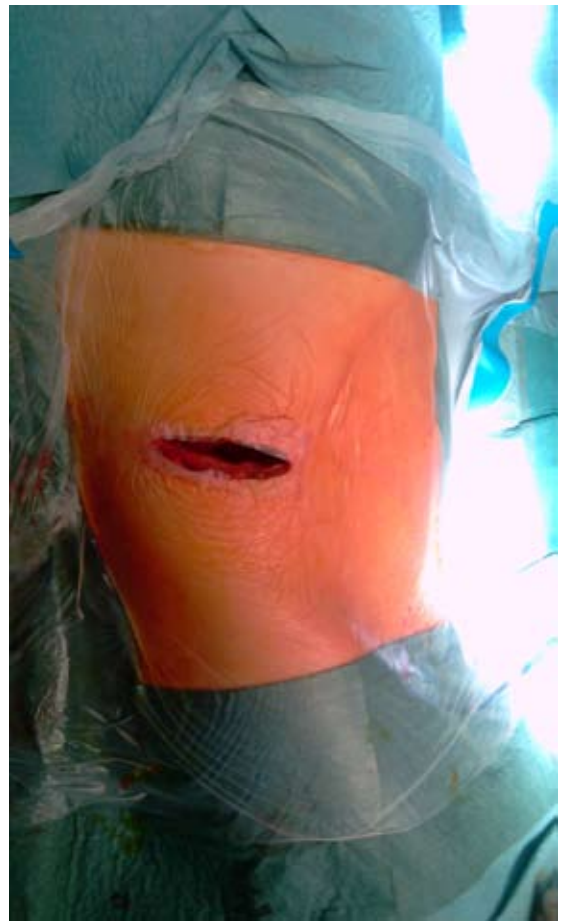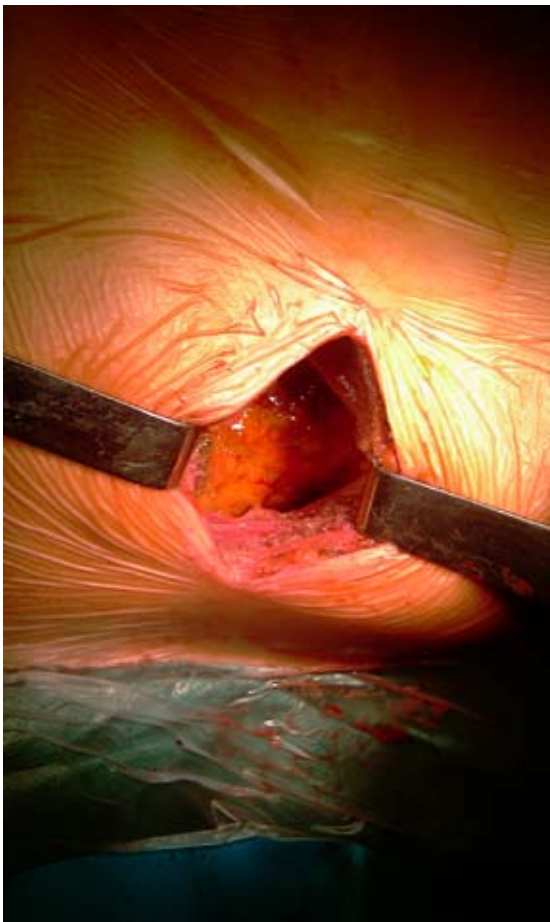
### RESPOSTAS

1. Abcesso renal pararenal secundário à:
  - Diverticulite ou afecções intestinais
  - Apendicite
  - Pancreatite

- Extensão de doenças da pleura - Abcesso Pleural
  - Pielonefrite
2. Ao oitavo dia de internamento, mantinha febre e dor lombar. Mantinha-se medicado com o esquema antibiótico inicial. Com dieta normal.



**Figura 2** - TC abdominal de controlo ao 8º dia de internamento - aumento das dimensões do abscesso pararenal



**Figura 3** - Incisão de lombotomia direita

**Analiticamente:**

PCR - 12,33 mg/dL, estabilizada. Sem leucocitose.

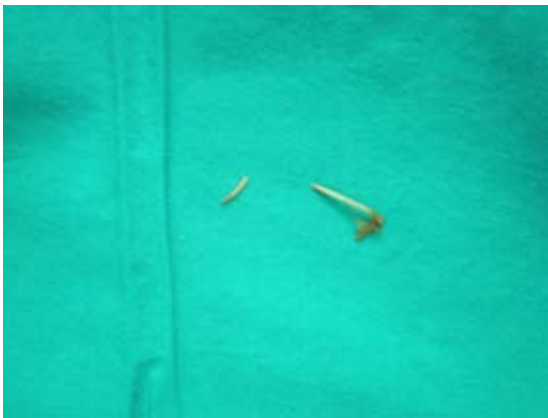Urocultura: negativa.

TAC abdominal de controlo (fig. 2): aumento das dimensões da colecção visível anteriormente na porção inferior do espaço pararenal direito, que no presente exame se estende cefalicamente até quase ao pólo superior do rim, medindo 5,0 x 4,8 cm de maiores eixos axiais. No interior desta colecção, observam-se duas imagens lineares de densidade metálica, a relacionar com os antecedentes do doente. Houve diminuição da lesão visível anteriormente no espaço pararenal anterior direito, que no presente exame é apenas residual.

No terceiro dia pós-operatório, permanecia apirético, sem queixas significativas, dreno removido. Teve Alta. Após 6 meses de seguimento, mantém-se assintomático e apresenta boa evolução.

**CONCLUSÃO**

Abcesso Retroperitoneal (pararenal) pós-perfuração do tracto digestivo (provavelmente o cólon direito) por objecto estranho - espinha de peixe, cuja deglutição passou despercebida pelo doente. Confusão diagnóstica inicial atendendo a que o corpo estranho foi descrito como tendo densidade metálica, e o doente (carpinteiro) não apresentava antecedentes cirúrgicos.



**Figura 4** - Espinhas de peixe

**Bloco Operatório Central**

- Lobotomia exploradora direita + drenagem de abcesso pararenal direito.
  - Incisão de 5 cm de extensão com início na ponta da 12ª costela - Saída de abundante quantidade de conteúdo purulento no seio do qual foram isoladas duas espinhas de peixe, com 3 e 1cm de maior dimensão (fig. 3, 4)