

Megadivertículos vesicais

Dois casos clínicos

Vitor Silva*, Rui Prisco**, Rui Lages***, Fernando Carreira****

*Interno Complementar

**Assistente hospitalar

***Assistente hospitalar graduado

****Director de Serviço

Serviço de Urologia – Hospital Pedro Hispano – ULS Matosinhos.

Correspondência: Vitor Moreira da Silva. Serviço de Urologia – ULS Matosinhos, Hosp. Pedro Hispano. 4450 Matosinhos

Resumo

As obstruções cervico-prostáticas condicionam frequentemente o aparecimento de divertículos vesicais que são, habitualmente, pequenos. Os autores apresentam dois casos clínicos de divertículos vesicais gigantes, ou megadivertículos.

Summary

The cervico-prostatic obstructions, frequently cause bladder diverticules, which are usually of small diameters. The authors present two case reports of giant bladder diverticules, or megadiverticules.

Introdução

Os divertículos vesicais são classificados de congêntos e adquiridos. Os congêntos são raros e resultam de fraqueza da mucosa vesical, sendo toda a parede do divertículo revestida por uma fina camada muscular. Os divertículos vesicais adquiridos consistem na herniação de mucosa vesical através da parede muscular vesical, situação que frequentemente resulta de pressão intravesical elevada, devida a obstrução infravesical ou bexiga neurogénica. Os divertículos vesicais ocorrem em cerca de 12% dos pacientes com lesões obstrutivas do tracto urinário baixo e mais frequentemente em homens idosos.

Complicações associadas incluem infecção, formação de cálculos e desenvolvimento de neoplasia intradiverticular.

Casos Clínicos

Caso 1

Doente do sexo masculino, 76 anos, antecedentes de adenomectomia prostática aos 68 anos. Enviado à nossa consulta, oito anos após a intervenção cirúrgica, por queixas urinárias baixas ligeiras e insuficiência renal (Creatinina – 3,0 mg/dl). A ecografia revelava discreta uretero-hidronefrose bilateral e “volumosa formação de conteúdo líquido, ocupando os quadran-

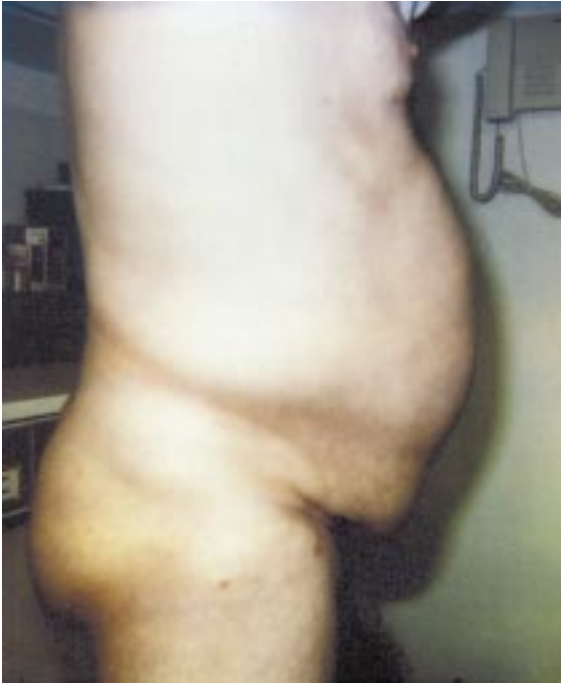

Fig. 1 – Abdomen volumoso. Caso clínico 1.

tes inferiores do abdômen, aparentemente em continuidade com a bexiga.”

Ao exame objectivo, o doente apresentava abdómen volumoso (Fig. 1), macishez à percussão dos quadrantes inferiores, indolor à palpação. Ao toque rectal era perceptível próstata grau I, lisa, elástica e indolor, sem outras alterações relevantes. Fez TAC (Fig.2 e 3), cujo resultado foi o seguinte: “Discreta ectasia das vias excretoras, bilateralmente. Volumosa formação hipodensa, com início a nível do polo inferior do rim direito e estendendo-se inferiormente até à pequena bacia, que ocupa na totalidade, deslocando as estruturas adjacentes. Trata-se de massa com cerca de 30cm de diâmetro transverso, contornos irregulares, parede de espessura variável e conteúdo interno homogêneo, podendo corresponder a volumoso divertículo vesical.” Procedeu-se a uretrrocistoscopia, que revelou estenose do colo vesical.

O tratamento consistiu, primeiro, na resolução da obstrução infravesical por RTU do colo, e seguidamente, na exérese do divertículo.

No seguimento deste doente, verificou-se uma melhoria ligeira da função renal, tendo a mesma

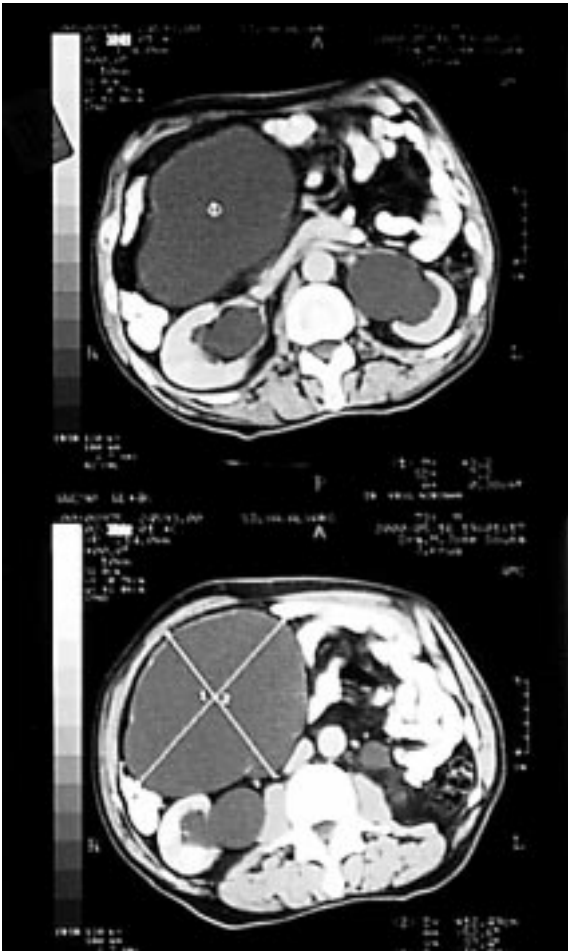
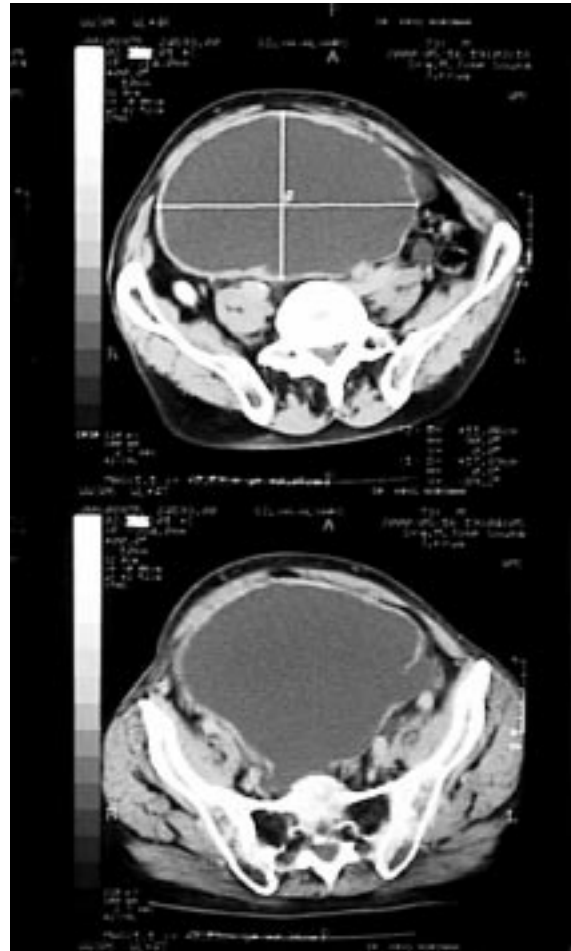
Fig. 2 e 3 – TAC. Caso clínico 1.



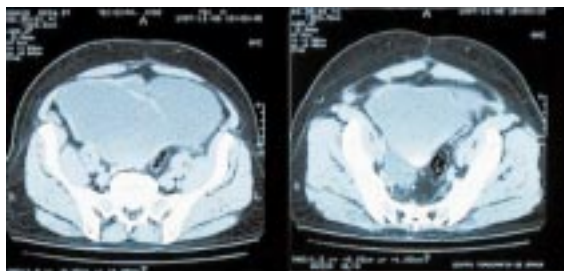


Fig. 4 – TAC. Caso clínico 2.

estabilizado (Creatinina: 2,1 mg/dl) e mantendo-se inalterada ao fim de dois anos.

Caso 2

Doente do sexo masculino, 73 anos, sem queixas urinárias baixas significativas. Enviado à nossa consulta após detecção acidental em análises de rotina de insuficiência renal ligeira e emagrecimento de 8Kg nos últimos 3 meses.

Ao exame objectivo apresentava degradação do estado geral, volumosa tumefacção abdominal, mediana, infra-umbilical. Ao toque rectal era perceptível uma próstata grau III, lisa, elástica e indolor. Analiticamente, apresentava Creatinina de 2,8 mg/dl e PSA 3,2. Fez TAC (Fig. 4), que demonstrou volumoso divertículo vesical, ocupando toda a cavidade abdominal e uretero-hidronefrose ligeira bilateral.

Procedeu-se a Adenomectomia trans-vesical e exérese do divertículo (Fig. 5). O exame histológico das peças, relatava adenoma prostático com 45g e divertículo vesical com 8 x 8 x 2cm.

No seguimento deste doente verificou-se melhoria da função renal até estabilizar com Creatinina 2,1 e melhoria significativa do estado geral, bem como recuperação do estado ponderal.

Comentários

Os divertículos vesicais surgem habitualmente em pacientes com obstrução infravesical e conseqüente elevada pressão intravesical⁽⁷⁾. Apesar de os referidos divertículos serem frequentemente pequenos, assintomáticos e não necessitarem de tratamento, alguns podem provocar alta morbidade^(1,2,3,5). A avaliação diagnóstica destas situações devem incluir, para além dos estudos ditos “de rotina”, cisturografia, urografia intravenosa e cistoscopia. Estudo urodinâmico facultativo, TAC e cintigrafia renal podem ser efectuados^(1,7). O tratamento inclui a cirurgia endoscópica ou via aberta. De qualquer forma, a obstrução infravesical deve sempre ser tratada primeiro ou em combinação com a diverticulectomia.

Em ambos os casos aqui descritos, optamos pela diverticulectomia por via aberta, devido às dimensões exageradas dos divertículos em questão e por ser essa

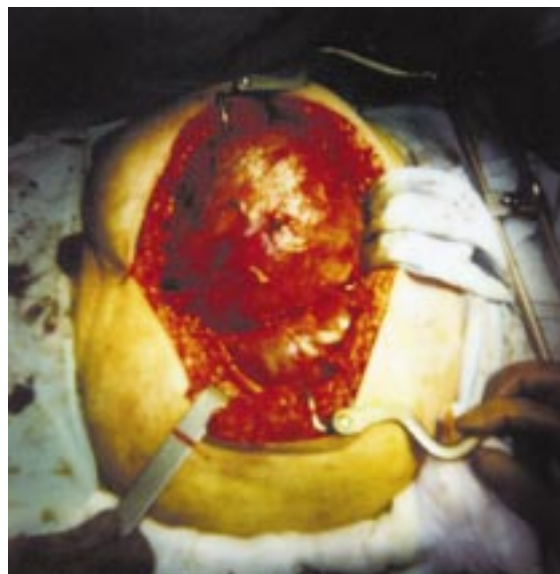


Fig. 5 – Exérese cirúrgica. Caso clínico 2.

a via pela qual temos mais experiência^(6,8). Relativamente à resolução da obstrução infravesical, a escolha da técnica cirúrgica deve obedecer aos mesmos critérios utilizados para a resolução da patologia obstrutiva baixa, independentemente da existência ou não, de divertículos vesicais.

Bibliografia

1. Ruiz-Lopez M., Hoyos Lopez M., Carnero Bueno J., Urbaneja E., Ruiz JL., Fuentes Lupianez O., Romera A. – Subacute intestinal obstruction caused by giant bladder diverticulum. *Actas Urol Esp* 2000 Jan;24(1):72-5
2. Garcia Figueiras R, Sousa Escandon A, Garcia Figueiras A, Gonzalez Rodriguez AA, Pazos Gonzalez G, Armesto Fernandez M, Lapena Villarroja JA, Perez Valcarcel J, Rey Sanjurjo JL. Unusual retrovesical masses in men. *Eur Radiol* 2000;10(10):1639-1643.
3. Gard GB, Mavai R, Bertrand MA. British Columbia Cancer Agency and Vancouver General Hospital, University of British Columbia, Canada. Urachal abscess and infected bladder diverticulum. *Aust N Z J Obstet Gynaecol* 2000 May;40(2):206-209.
4. Zia-Ul-Miraj M. Department of Paediatric Urology, Children's Hospital and Institute of Child Health, Lahore, Pakistan. Congenital bladder diverticulum: a rare cause of bladder outlet obstruction in children. *J Urol* 1999 Dec;162(6):2112-2113.
5. Shah B, Rodriguez R, Krasnokutsky S, Shah SM, Ali Khan S. Department of Urology, SUNY at Stony Brook, USA. Tumour in a giant bladder diverticulum: a case report and review of literature. *Int Urol Nephrol* 1997;29(2):173-179.
6. Errando Smet C, Laguna Pes P, Salvador Bayarri J, Vicente Rodriguez J. Fundacion Puigvert, Barcelona. [Endoscopic surgery of bladder diverticulum]. *Actas Urol Esp* 1996 Oct;20(9):783-785.
7. Olsen B, Johansen TE. [Urinary bladder diverticula]. *Tidsskr Nor Laegeforen* 1994 May 10;114(12):1411-1413.
8. Yamaguchi K, Kotake T, Nishikawa Y, Yanagi S, Namiki T, Ito H. Transurethral treatment of bladder diverticulum. *Urol Int* 1992;48(2):210-212.