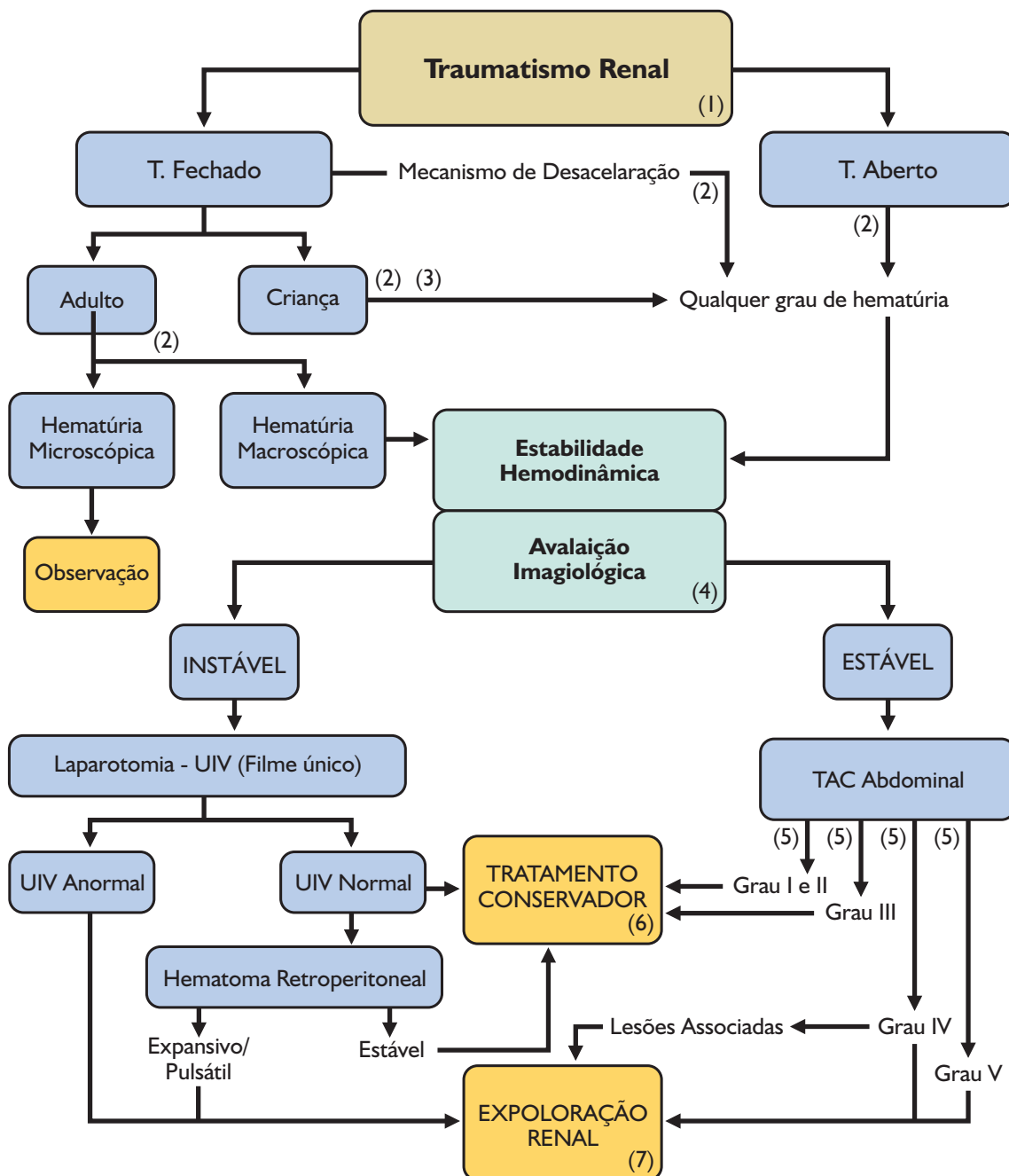


Algoritmos de Decisão em Urologia

Traumatismo Renal

Pedro Gomes, Miguel Cabrita, Gilberto Rosa

Serviço de Urologia do Hospital Distrital de Faro – Director: Dr. José Neves



Algoritmos de Decisão em Urologia

Traumatismo Renal

Pedro Gomes, Miguel Cabrita, Gilberto Rosa

Serviço de Urologia do Hospital Distrital de Faro – Director: Dr. José Neves

Tabela 1 - Suspeita de Traumatismo Renal - História Clínica

Indicadores de Lesão Renal:

- Hematúria
- Sinais de hemorragia aguda, choque, anemia
- Equimoses e feridas
- Dor à palpação abdominal ou lombar
- Massa palpável, empastamento abdominal
- Distensão abdominal, íleos
- Fracturas das últimas costelas
- Fracturas das apófises transversas de L1-L3

Antecedentes importantes:

- Litíase e cirurgia do rim
- Quistos renais de grandes dimensões
- Malformações renais
- Alterações da função renal
- Alergia aos produtos de contraste

Tabela 2 - Indicações de Estudo Imagiológico

Traumatismo fechado no adulto com:

- Hematúria macroscópica
- Hematúria microscópica e hipotensão
- Hematúria microscópica e lesão multi-orgânica
- Indicadores clínicos de lesão renal
- Mecanismo de desaceleração rápida

Traumatismo fechado na criança com:

- Qualquer grau de hematúria
- Indicadores clínicos de lesão renal
- Mecanismo de desaceleração rápida

Traumatismo aberto na adulto ou na criança com:

- Qualquer grau de hematúria

Tabela 3 - Factores determinantes para avaliação imagiológica da criança com hematúria:

- Maior susceptibilidade para o traumatismo renal
- Maior probabilidade de malformações renais
- Rim menos protegido
- História clínica pouco fiável
- Percentagem significativa das lesões renais não se acompanha de hematúria macroscópica
- Criança com hematúria microscópica e hemodinamicamente estável, pode ter lesão renal significativa.
- Secreção de catecolaminas pode impedir a hipotensão após hemorragia grave

Tabela 4 - Exames Imagiológicos no T. Renal

TAC com contraste:

- Exame de eleição na avaliação do doente estável com suspeita de traumatismo renal.

Urografia intra-venosa:

- Doente instável, com indicação cirúrgica imediata (filme único 10 min após bólus de 2ml/Kg de contraste).
- Doente estável quando a TAC não está disponível.

Ecografia:

- Avaliação imediata do politraumatizado para triagem.
- Seguimento do doente com traumatismo renal já estadiado.

Tabela 5 - Classificação de Traumatismos Renais da AAST (American Association for Surgery of Trauma)


- 
- GRAU I – Contusão ou hematoma subcapsular não expansivo. Sem laceração parenquimatosa.
 - GRAU II – Hematoma peri-renal não expansivo. Laceração do cortex renal com profundidade inferior a 1 cm. Sem extravasamento urinário.
 - GRAU III – Laceração parenquimatosa superior a 1 cm (estende-se até à medula renal). Sem rotura do sistema colector ou extravasamento urinário
 - GRAU IV – Laceração atinge cortex, medula e sistema colector. Lesão da artéria ou veia renais segmentares, com hemorragia contida.
 - GRAU V – Várias lacerações de grau 4. Rim completamente fragmentado. Avulsão do pedículo com desvascularização renal.

Tabela 6 - Tratamento Conservador

- Repouso
- Hidratação
- Antibioterapia
- Transusão
- Vigilância
- Sinais vitais
- Hematócrito
- Exame imagiológicos

Tabela 7 - Indicações para Cirurgia no T. Renal

Indicações absolutas:

- Instabilidade hemodinâmica por hemorragia renal.
- Hematoma retroperitoneal em expansão ou pulsátil, identificado no decorrer de uma laparotomia exploradora.

Indicações relativas:

- Lesão major do rim.
- Extravasamento urinário.
- Fragmentos renais desvitalizados.
- No decorrer de laparotomia por lesões de outros órgãos.