

Imagem em Urologia

Refluxo Vésico-Ureteral

Alberto Palacios¹, Ribeiro de Castro², Armando Reis³

Serviço de Urologia Pediátrica. Hospital Maria Pia – Porto – Portugal

1 - Interno Complementar 6 ano, Hospital Vila Real.

2 - Assistente Graduado Cirurgia Pediátrica, Hospital Maria Pia. (Porto).

3 - Chefe de Serviço Urologia, Hospital Maria Pia. (Porto).

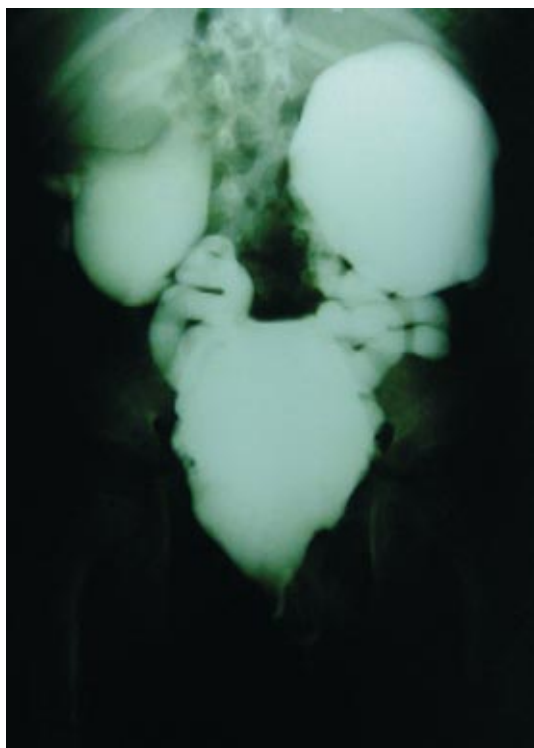


Fig. 1 - Refluxo vésico-ureteral bilateral
Grau V para os pielões inferiores

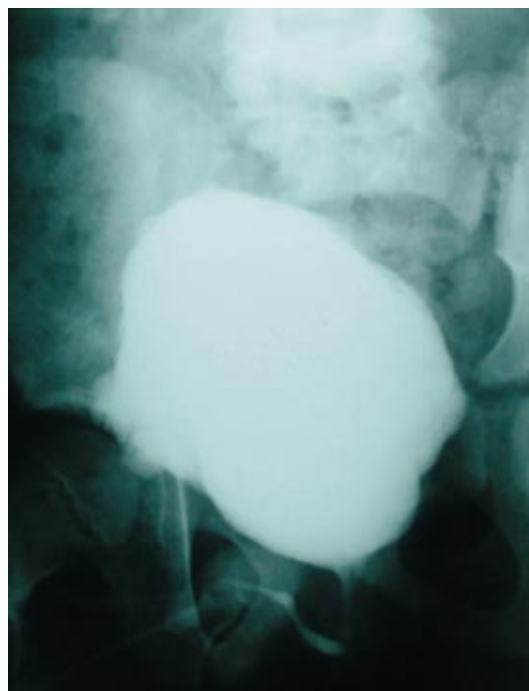


Fig. 2 - Ausência de refluxo após tratamento

Correspondência:

Alberto Palacios
Hernandez
Calle Rua Mayor,
N 43-47, 3-B
CP: 37002 - Salamanca
Espana.
e-mail:
aphmmx5@hotmail.com

Doente do sexo masculino admitido ao serviço de urologia do Hospital de Crianças Maria Pia, com 3 anos de idade, por ureterocele e duplicidade completa bilateral com refluxo vésico-ureteral grau V para os pielões inferiores e ITU de repetição refractárias à antibioterapia profiláctica, sem instabilidade vesical. Foi submetido a exérese de ureteroceles e ureteroneocistostomia bilateral tipo Cohen. A CUMS aos 6 meses de pos-operatório mostrou ausência de RVU e esvaziamento vesical completo e ininterrupto.