

Artigos Originais

Utilização de Próteses Vasculares de PTFE para Protecção dos Ureteres na Fibrose Retroperitoneal Idiopática – A Experiência de um Serviço de Urologia

P. Conceição¹, L. Sousa², P. Azinhais², B. Pereira¹, R. Borges¹, R. Leão¹, V. Grenha¹, P. Peralta¹, P. Temido², F. Santos³, F. Sobral³
Revisão: Dr. Paulo Temido²

¹ Interno do Internato Complementar de Urologia do Centro Hospitalar de Coimbra

² Assistente Hospitalar de Urologia do Centro Hospitalar de Coimbra

³ Chefe de Serviço

Centro Hospitalar de Coimbra – Serviço de Urologia – Director: Dr. Fernando Tiago Sobral

Correspondência para: Paulo Jorge da Cruz Conceição – Rua Infanta D. Maria, 30 - B, 2º dto.
– 3030-330 COIMBRA – E-mail: pjconceicao@hotmail.com

Resumo

Introdução: A Fibrose Retroperitoneal Idiopática (FRI) é uma doença rara de etiologia desconhecida e, na qual, ocorre um processo fibrótico retroperitoneal que envolve e estrangula os órgãos e vasos ali localizados. A apresentação mais frequente decorre da obstrução ureteral. Numa fase aguda, o tratamento desta complicação passa pelo cateterismo ureteral com subsequente terapêutica médica ou cirúrgica.

Objectivo: Caracterizar a população de doentes com FRI tratados cirurgicamente num Serviço de Urologia.

Material e Métodos: Estudo retrospectivo dos doentes com FRI tratados cirurgicamente entre 1998 e 2005.

Resultados: Identificados 3 doentes (2 homens), com idade média de 60,3 anos (57-64). Clinicamente, apresentavam lombalgia, oligoanúria e sintomas constitucionais. Analiticamente, evidenciou-se retenção azotada e elevação dos parâmetros inflamatórios. Radiologicamente, demonstrou-se ureterohidronefrose proximal, desvio interno e compressão extrínseca dos ureteres por uma massa confluyente e simétrica que envolvia os grandes vasos. Na fase aguda efectuou-se cateterismo ureteral bilateral (1) ou nefrostomias bilaterais (2). Subsequentemente, foram submetidos a ureterólise, intraperitonealização e protecção dos ureteres com próteses vasculares de PTFE. Apesar dos bons resultados iniciais houve necessidade de reoperação (ureteroileoplastia) num caso, por aperto extenso e intransponível do ureter. O tempo de seguimento foi de 62 meses (12-131). Exceptuando-se um doente falecido anos mais tarde por AVC, os outros doentes apresentam função renal normal e sem uropatia obstrutiva.

Conclusões: Com este trabalho os autores procuraram chamar a atenção para a eficácia de uma técnica cirúrgica pouco conhecida, praticada no nosso Serviço e que utiliza próteses de PTFE para proteger os ureteres da compressão extrínseca da FRI.

Palavras-chave: fibrose retroperitoneal idiopática, ureterólise, próteses vasculares de PTFE

Abstract

Introduction: Idiopathic retroperitoneal fibrosis (IRF) is a rare disease of unknown etiology involving a retroperitoneal fibrotic process that encircles and strangles any organs and vessels located there. The most frequent presentation is ureteral obstruction. In the acute stage, its treatment involves ureteral catheterization with subsequent medical or surgical therapy.

Aim: To characterize the population of IRF patients surgically treated in a urology department.

Material and Methods: A retrospective study of IRF patients treated surgically between 1998 and 2005.

Results: Three patients (2 male) were identified, with a mean age of 60.3 (57-64) years. Clinically, they presented with low back pain, oligoanuria and constitutional symptoms. The analyses showed nitrogen retention and elevated inflammatory parameters. X-ray studies showed proximal ureterohydronephrosis, ureteral internal deviation and extrinsic compression by a confluent symmetric mass surrounding the great vessels. In the acute stage, bilateral ureteral catheterization (1) or bilateral nephrostomy were performed (2). Subsequently, the patients underwent ureterolysis, intraperitonealization and ureteral protection with PTFE vascular prosthetics. Despite good initial outcomes, reoperation (uretero-ileoplasty) was needed in one case due to extensive, impassable compression of the ureter. The follow-up time was 62 months (12-131). Except for one patient who died of stroke some years later, the other patients show normal renal function without obstructive uropathy.

Conclusions: With this work, the authors sought to draw the attention to the efficacy of a little known surgical technique which is practised in our department. This technique uses PTFE prosthetics to protect the ureter from extrinsic compression caused by IRF.

Introdução

A fibrose retroperitoneal idiopática foi descrita pela primeira vez por Albarran em 1905¹ e estabelecida como entidade clínica própria em 1948 por Ormond.² Trata-se de uma doença rara, com uma prevalência de 1 caso por 200000 habitantes³, que afecta homens 2 a 3 vezes mais frequentemente e tem um pico de incidência entre os 50 e 60 anos.⁴

Consiste num processo inflamatório crónico e fibrótico do retroperitoneu, que se estende habitualmente desde os pedículos renais até à bifurcação da aorta e lateralmente até ao bordo externo do músculo psoas.⁵

Em cerca de 70% dos casos a etiologia é desconhecida.⁶ Nos restantes, a fibrose é secundária à toma de fármacos (metissergide⁷, anfetaminas, haloperidol, agonistas dopaminérgicos⁸), exposição a químicos⁹, a neoplasias retroperitoneais¹⁰, antecedentes de radioterapia¹¹, cirurgias retroperitoneais¹², a um urinoma¹³ ou hematoma retroperitoneal, a colangites de repetição, a doenças do colagénio (artrite reumatóide e lúpus eritematoso sistémico), entre outras.

Pensa-se que a FRI não será idiopática, mas antes relacionada com um processo autoimune sistémico, que se manifesta com inflamação local dos tecidos periaórticos. Factos que suportam esta hipótese são a coexistência desta com outras

doenças autoimunes sistémicas, os achados histológicos e a resposta à administração de corticóides e imunossuppressores.

A manifestação clínica mais comum decorre da obstrução ureteral (bilateral em 80% dos casos), com evolução insidiosa para insuficiência renal obstrutiva.¹⁴

O diagnóstico é sugerido pela demonstração imagiológica de ureterohidronefrose proximal, desvio interno e compressão extrínseca dos ureteres, por uma massa confluyente e simétrica que envolve de um modo contínuo os grandes vasos abdominais.

A realização de biópsias desta massa, embora com grande valor diagnóstico, poderá ser dispensada em doentes com achados imagiológicos clássicos e ausência de adenopatias ou história de malignidade¹⁵. Quando realizadas, demonstrarão áreas fibróticas densas, ricas em colagéneo e outras áreas distintas de inflamação inespecífica, ricas em macrófagos, linfócitos, plasmócitos e eosinófilos.

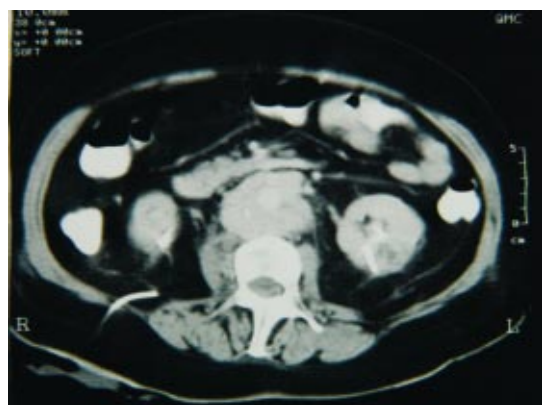
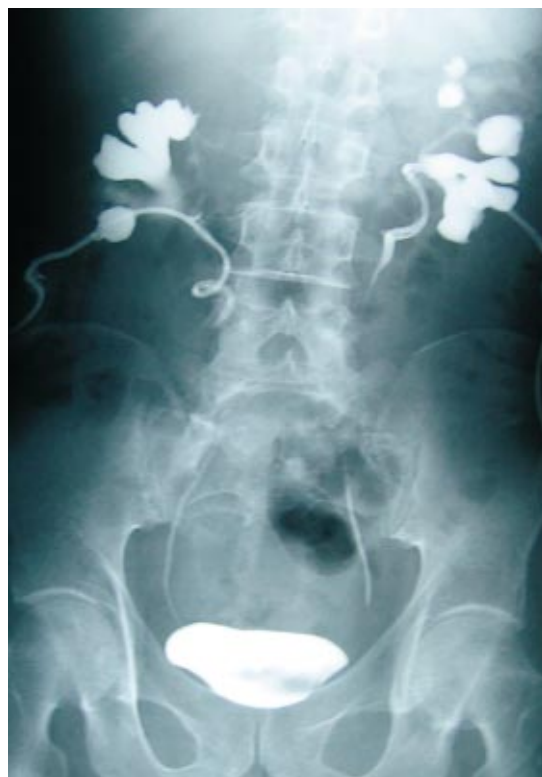O tratamento agudo da uropatia obstrutiva secundária a FRI consiste na descompressão do aparelho urinário alto, seja com colocação de catéteres ureterais, seja com colocação de nefrostomias percutâneas.

Nos estados mais precoces da doença e naqueles com evidência laboratorial ou histológica de inflamação activa poderá esperar-se boa resposta à introdução de terapêutica médica com glicocorticóides¹⁶, imunossuppressores¹⁷ (azatioprina, ciclofosfamida) ou tamoxifeno¹⁸.

Nos casos de falência do tratamento médico ou naqueles em que o processo fibrótico é mais extenso há indicação para tratamento cirúrgico. Classicamente, o tratamento cirúrgico passa pela ureterólise com intraperitonealização dos ureteres. Os autores apresentam uma técnica cirúrgica pouco conhecida, praticada no nosso Serviço com bons resultados e que utiliza próteses de PTFE para proteger os ureteres da compressão extrínseca da FRI.

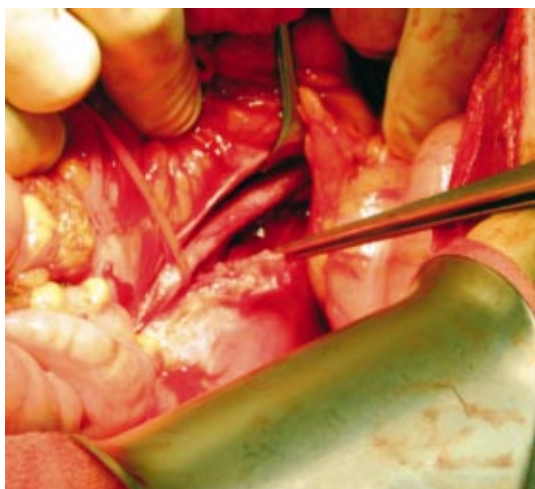
Caso I

A.C.C.J., mulher de 64 anos, transferida de um hospital distrital com quadro de HTA, vertigens e retenção azotada com agravamento progressivo. Ainda naquele hospital, por suspeita de linfoma, havia sido submetida a laparotomia exploradora

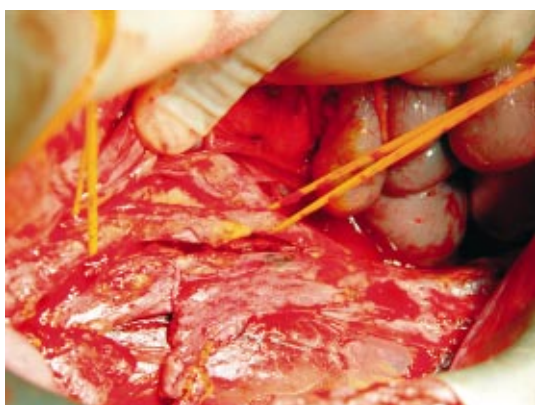

1 e 2. Pielografia descendente e TAC que mostram ureterohidronefrose proximal, desvio interno e compressão extrínseca dos ureteres por uma massa confluyente e simétrica que envolve os grandes vasos abdominais.

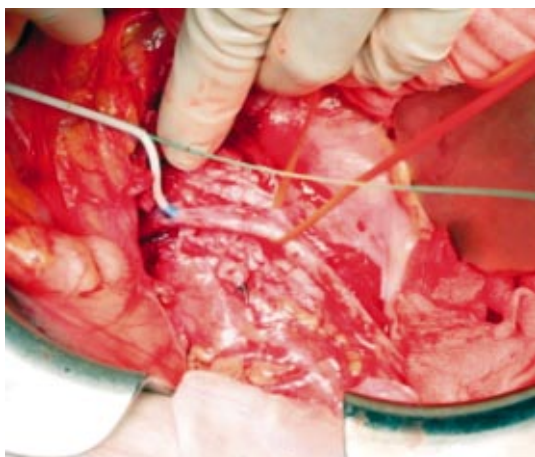
com biópsias que foram inconclusivas. À entrada, apresentava anemia (Hb-7,2g/dL) e retenção azotada (ureia-29,7mmol/L e creatinina-572 μ mol/L; o ionograma era normal). Uma vez documentada hidronefrose bilateral, foram-lhe colocadas nefrostomias percutâneas bilaterais que resultaram na progressiva normalização da função renal. O estudo foi complementado com a realização de pielografia descendente e TAC abdominal e pélvica. Foi operada, tendo sido submetida a biopsia incisional da massa retroperitoneal, ureterólise,



3. Biópsia da massa retroperitoneal.



4. Ureterólise.



5. Cateterismo ureteral.

cateterismo ureteral, intraperitonealização dos ureteres e protecção dos mesmos com próteses de PTFE reforçado. Retirou as nefrostomias ao 8º dia pós-operatório e os catéteres ureterais 1 mês após a cirurgia. Com 11 anos de follow-up, a doente encontra-se clínica e laboratorialmente bem, tendo

no último controlo uma Hb de 15,1g/dL e uma creatinina de 83 μ mol/L.

Caso II

S.T., homem de 60 anos, oriental, observado no Serviço de Urgência por dor lombar bilateral e insuficiência renal aguda obstrutiva. Analiticamente, tinha Hb-11,3g/dL e uma creatinina-400 μ mol/L. Fez pielografia ascendente bilateral, TAC abdominal e pélvica e cintigrama renal. Foi submetido a cateterismo ureteral bilateral com melhoria progressiva da função renal. Foi operado 1 mês depois, tendo sido submetido a biópsia incisional da massa retroperitoneal, ureterólise, intraperitonealização dos ureteres e protecção dos mesmos com próteses de PTFE reforçado.

Retirou os cateteres ureterais 1 mês depois da cirurgia mantendo boa função renal.

Apesar da boa evolução clínica e analítica, veio a sucumbir 1 ano mais tarde na sequência de AVC.

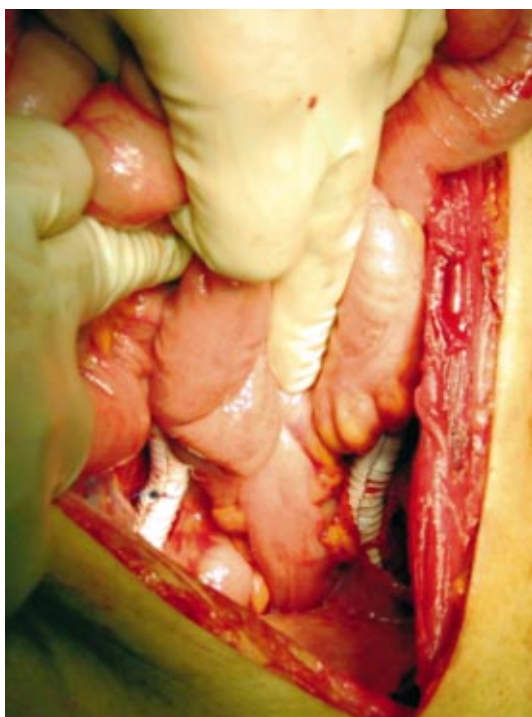
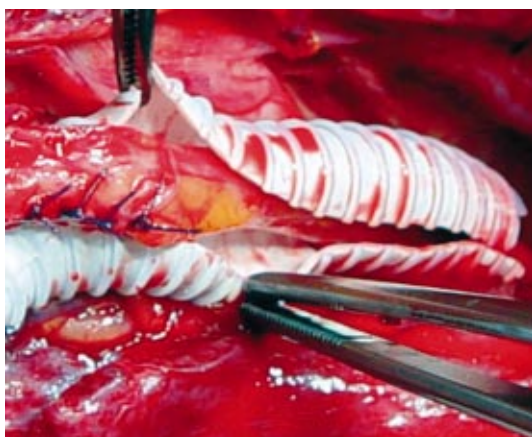
Caso III

A.R.F.C., homem de 52 anos, com sintomas constitucionais, transferido de um hospital distrital por insuficiência renal obstrutiva. Analiticamente, apresentava Hb-10,7g/dL, creatinina-1219 μ mol/L e ureia-24mmol/L. Após tentativa sem êxito de cateterismo ureteral foram-lhe colocadas nefrostomias percutâneas bilaterais com normalização progressiva da função renal. Fez TAC abdominal e pélvica, pielografia descendente e cintigrama renal. Foi operado tendo sido submetido a biópsia incisional da massa retroperitoneal, ureterólise, cateterismo ureteral, intraperitonealização dos ureteres e protecção dos mesmos com próteses de PTFE reforçado. Ao 8º dia pós-operatório retirou os catéteres ureterais e repetimos pielografias descendentes que mostraram boa drenagem do colector direito mas obstrução à esquerda com stop cerca de 3 cm abaixo da JUP. Na impossibilidade de novo cateterismo ureteral à esquerda, foi reoperado três meses mais tarde sendo submetido a ureteroileoplastia esquerda. Peroperatoriamente, constatou-se recrudescimento da fibrose com envolvimento da prótese e do ureter esquerdo. Com 4 anos de seguimento, o doente encontra-se bem do ponto de vista clínico e laboratorial (Hb-14,4g/dL e creatinina-1,1 μ mol/L).

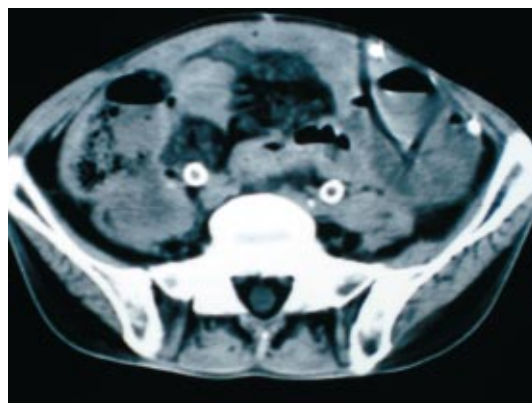
Discussão

A fibrose retroperitoneal idiopática é uma doença rara, cujo diagnóstico tem sido facilitado pela disponibilidade de exames como a TAC e a RMN. Contudo, o diagnóstico definitivo continua a ser estabelecido pela realização de biópsias da massa.

Este aspecto assume especial importância quando se trata de uma doença de diagnóstico seguro difícil e onde os diagnósticos diferenciais se fazem com patologias igualmente graves mas com necessidades terapêuticas específicas. Assim, tendo em conta a dificuldade técnica em fazer biópsias



6 e 7. Protecção dos ureteres com próteses de PTFE reforçado.



8. TAC pós-operatória.

percutâneas de uma massa que rodeia os grandes vasos, julgamos que, para além da eficácia, outra vantagem relevante da opção cirúrgica é a oportunidade de colher material para exame histológico.

Como já foi apontado anteriormente, o tratamento cirúrgico da uropatia obstrutiva associada à FRI, passa frequentemente pela ureterólise com intraperitonealização ou simples lateralização dos ureteres. Como protecção acessória, estão descritas várias técnicas que consistem em envolver os ureteres numa variedade de materiais, entre elas retalho pediculado de epíplon¹⁹, peritoneu parietal²⁰, gordura local ou próteses vasculares de PTFE. Esta última opção parece ter sido utilizada muito pontualmente e encontrámo-la descrita em apenas dois artigos que reportam 1 caso cada.^{21,22}

Naturalmente, a raridade da execução deste tipo de cirurgias torna difícil uma análise comparativa sobre a sua eficácia. Em todo o caso, julgamos ser uma opção válida com resultados positivos nos casos apresentados.

Conclusão

Embora rara, a FRI é uma causa importante de uropatia obstrutiva, constituindo o seu tratamento um desafio para o urologista. Apesar da possibilidade de tratamento médico defendida por alguns, da qual também temos alguma experiência própria, com este trabalho os autores procuraram apresentar uma técnica cirúrgica pouco conhecida, praticada no nosso Serviço com bons resultados e que utiliza próteses de PTFE para proteger os ureteres da compressão extrínseca da FRI.

Bibliografia

1. Albarran J. Retention Renale Par Periureterite; liberation externe de l'ureter. *ASS Fr Urol* 1905; 9: 511.
2. Ormond JK. Bilateral Ureteral obstruction due to envelopment and compression by an inflammatory retroperitoneal process. *J Urol* 1948; 59: 1072.
3. Uibu T, Oksa P, Auvinen A, et al. Asbestos exposure as a risk factor for retroperitoneal fibrosis. *Lancet* 2004; 363: 1422-26.
4. Miller O F, Smith L J, Ferrara E X, et al. Presentation of idiopathic retroperitoneal fibrosis in the pediatric population. *J Pediatr Surg* 2003; 38: 1685-88.
5. Gilkeson GS, Allen NB. Retroperitoneal fibrosis: a true connective tissue disease. *Rheum Dis Clin North Am* 1996; 22: 23-38.
6. Koep L and Zuidema GD. The clinical significance of retroperitoneal fibrosis. *Surgery* 1977; 81: 250.
7. Graham JR, Suby HI, LeCompte PR, et al. Fibrotic disorders associated with methysergide therapy for headache. *N Engl J Med* 1966; 274: 359.
8. Kunkler RB, Osborn DE and Abbott RJ. Retroperitoneal fibrosis caused by treatment with pergolide in a patient with Parkinson's disease. *Br J Urol* 1998; 82: 147.
9. Uibu T, Oksa P, Auvinen A et al. Asbestos exposure as a risk factor for retroperitoneal fibrosis. *Lancet* 2004; 363: 1422.
10. Nitz GL, Hewitt CB, Straffon RA et al. Retroperitoneal malignancy masquerading as benign retroperitoneal fibrosis. *J Urol* 1970; 103: 46.
11. Moul JW. Retroperitoneal fibrosis following radiotherapy for stage I testicular seminoma. *J Urol* 1992; 147: 124.
12. Katz R, Golijanin D, Pode D et al. Primary and post-operative retroperitoneal fibrosis – experience with 18 cases. *Urology* 2002; 60: 780.
13. Mitchinson MJ and Bird DR. Urinary leakage and retroperitoneal fibrosis. *J Urol* 1971; 105: 56.
14. Lepor H and Walsh PC. Idiopathic retroperitoneal fibrosis. *J Urol* 1979; 122:1.
15. Stroom SB, Franke JJ and Smith JÁ. Pathophysiology of urinary tract obstruction In: *Campbell's Urology*, 8th ed. Edited by PC Walsh, ED Vaughan Jr, AJ Wein and AB Retik, Philadelphia: WB Saunders CO, 2002; chapt 12, pp 506-512.
16. Kardar AH, Kattan S, Lindstedt E et al. Steroid therapy for idiopathic retroperitoneal fibrosis: dose and duration. *J Urol* 2002; 168: 550.
17. Marcolongo R, Tavolini IM, Laveder F et al. Immunosuppressive therapy for idiopathic retroperitoneal fibrosis: a retrospective analysis of 26 cases. *AM J Med* 2004; 116: 194.
18. Bourouma R, Chevet D, Michel F et al. Treatment of idiopathic retroperitoneal fibrosis with tamoxifen. *Nephrol Dial Transplant* 1997; 12: 2407.
19. Tiptaf RC, Costello AJ, Paris AMI, Blandy JP. The long term follow up of idiopathic retroperitoneal fibrosis. *Br J Urol* 1982; 54: 620-624.
20. Jardin A, de Fourmestraux N. Urétérolyse. *Encycl Méd Chir (Elsevier SAS, Paris). Techniques chirurgicales – Urologie-Gynécologie*, 1987, 41-132.
21. Mestres CA, Rumiá J, Acosta M, Bielsa O. A new technical alternative in the surgery for retroperitoneal fibrosis: the Gore-Tex surgical membrane. *Eur Urol* 1990; 18: 231-233.
22. Loh A, South LM. Idiopathic retroperitoneal fibrosis treated with ureterolysis and wrapping with expanded polytetrafluoroethylene vascular graft, *British Journal of Urology*. 1992, 54, 438-439.